

## Revisión de conjunto

# Bases anatómicas del vaciamiento ganglionar cervical central

J.A. Pereira Rodríguez y A. Sitges-Serra\*

Departament de Ciències Experimentals i de la Salut. Facultat de Ciències de la Salut i de la Vida. Universitat Pompeu Fabra.

\*Departament de Cirurgia. Hospital del Mar. Barcelona.

### Resumen

El tratamiento quirúrgico del cáncer diferenciado del tiroides es controvertido tanto en lo que hace referencia a la extensión de la tiroidectomía, como en la necesidad de extirpar los ganglios linfáticos satélites.

El vaciamiento ganglionar del compartimiento central del cuello se introdujo inicialmente en el manejo de pacientes afectados de carcinoma medular de tiroides consiguiendo resultados esperanzadores en cuanto a la recidiva de la enfermedad. Recientemente algunos autores han planteado el uso de esta técnica, de forma sistemática, con la intención de mejorar la tasa de recidiva de dicha enfermedad.

Esta actitud es objeto de controversia y existen argumentaciones a favor y en contra del uso sistemático de esta técnica que, si bien ha demostrado la disminución de la tasa de recidiva, también comporta un aumento de la iatrogenia y no está claramente demostrado que mejore la supervivencia a largo plazo de la enfermedad que alcanza cifras del 98% a 30 años en pacientes de bajo riesgo.

El estudio de la anatomía de los linfáticos de la glándula tiroides ofrece datos relevantes que cuestionan o matizan la realización del VCC. En el presente trabajo se revisan las bases anatómicas del drenaje linfático tiroideo y de la técnica del VCC.

**Palabras clave:** *Cáncer diferenciado de tiroides. Vaciamiento ganglionar cervical. Compartimiento cervical central. Linfáticos de la glándula tiroides.*

### ANATOMIC BASES OF CENTRAL CERVICAL LYMPHATIC DISSECTION

The surgical treatment of differentiated carcinoma of the thyroid gland is controversial both in terms of the extent of thyroidectomy and terms of the need to remove the satellite lymph nodes.

Lymph node dissection in the central neck area was first introduced in the management of patients with medullary thyroid carcinoma and encouraging results were achieved in terms of recurrence. Recently, some authors have proposed the systematic use of this technique to improve recurrence rates of this disease.

This approach is controversial and there are arguments both for and against the systematic use of this technique. Although it has reduced the recurrence rate, this technique increases iatrogeny and it has not yet been clearly demonstrated that it improves long-term survival which, in low-risk patients, can be as high as 90% at 30 years.

Study of the anatomy of thyroid gland lymph nodes provides relevant data that question or qualify the performance of lymph node dissection. The present study reviews the anatomical bases of lymphatic drainage of the thyroid gland and of dissection of the central neck area.

**Key words:** *Differentiated carcinoma of the thyroid gland. Cervical lymph node dissection. Central neck area. Thyroid gland lymph nodes.*

Ponencia presentada al XXIII Congreso de la Asociación Española de Cirujanos, en Madrid, el 6-10-11-2000.

Correspondencia: Dr. J.A. Pereira.  
Facultat de Ciències de la Salut i de la Vida. Universitat Pompeu Fabra.

Dr. Aiguader, 80. 08003 Barcelona.  
Correo electrónico: japereira@imim.es

Aceptado para su publicación en enero de 2002.

### Introducción

Existen algunos aspectos controvertidos respecto al tratamiento del cáncer diferenciado de tiroides, tanto en la cantidad de tejido tiroideo a extirpar<sup>1,2</sup> como en la importancia de las metástasis ganglionares en el pronóstico a largo plazo de la enfermedad y en la agresividad del tratamiento quirúrgico<sup>3</sup>. Es un hecho constatado<sup>4,5</sup> que un elevado número de pacientes con carcinoma papilar o fo-

licular de tiroides presentan metástasis ganglionares no palpables en el momento de la cirugía (35% papilar; 5%-25% folicular)<sup>6,7</sup>. Algunos estudios sugieren que éstas aumentan la frecuencia de recidiva local<sup>8</sup> (N1 31% frente a N0 8%), pero no tienen una clara influencia sobre la mortalidad<sup>9-11</sup> salvo en pacientes con afección bilateral y mediastínica<sup>6</sup> y en pacientes con determinados factores de riesgo (tamaño de tumor, edad mayor de 45 años, invasión de ganglios mediastínicos, metástasis a distancia, extensión extratiroidea)<sup>10,12,14,15</sup>. En estos casos parece existir acuerdo en la necesidad de un tratamiento más agresivo<sup>13</sup>. De hecho, en los baremos pronósticos más populares que se han publicado en relación al carcinoma diferenciado de tiroides, no se contempla la invasión ganglionar como un factor relevante de cara a la supervivencia a largo plazo<sup>16,17</sup>.

El vaciamiento ganglionar del compartimento central del cuello (VCC) se introdujo inicialmente en el manejo de pacientes afectados de carcinoma medular de tiroides<sup>18</sup>, obteniéndose excelentes resultados en cuanto a la disminución de recurrencia y mortalidad. Esta técnica se ha consolidado ya como procedimiento de elección en el tratamiento de este tipo de neoplasia tiroidea<sup>19-21</sup>. Quizás por este motivo, algunos autores<sup>22</sup> han comenzado a recomendar el uso del VCC en el tratamiento de todos los pacientes afectados de carcinoma diferenciado del tiroides, basándose en una supuesta disminución de la tasa de recidiva local<sup>23-25</sup>. Esta posición ha sido ampliamente discutida y existen numerosos argumentos a favor y en contra de la utilización sistemática del VCC.

Los argumentos a favor y los posibles beneficios de su uso sistemático son:

1. Elevada frecuencia de metástasis ganglionares en pacientes con carcinoma diferenciado de tiroides<sup>26</sup>.
2. Predominio de la afección del compartimento cervicocentral (68%).
3. Posible impacto en la supervivencia<sup>7,25,27</sup>.
4. Aumento de la frecuencia de recidiva local en pacientes con metástasis ganglionares<sup>28</sup>.
5. Disminución de la recurrencia (N1 31% frente a N0 8%) y de la iatrogenia al evitar segundas intervenciones sobre el área cervical<sup>6</sup>.
6. Mejora la efectividad de la terapia con <sup>131</sup>I<sup>29</sup>.

Las desventajas o complicaciones que se asocian a su uso sistemático son las siguientes:

1. Mayor frecuencia de hipoparatiroidismo permanente (0-4 frente a 14-17%)<sup>19,27,30</sup>.
2. Elevada frecuencia de metástasis en el compartimento lateral (62%) no eliminadas mediante el VCC<sup>31-33</sup>.
3. La afección aislada del compartimento central se da únicamente en el 20% de los pacientes<sup>3</sup>.
4. No reporta un beneficio sobre la supervivencia en pacientes de bajo riesgo (98% de supervivencia a 30 años)<sup>4</sup>.
5. En pacientes con afección ganglionar limitada, la disección modificada del cuello no mejora la tasa de recidiva<sup>34</sup>.
6. Baja incidencia de recidiva tras tratamiento con <sup>131</sup>I y efectividad del tratamiento en las recidivas<sup>35,36</sup>.
7. Técnica compleja y prolongación del tiempo operatorio.

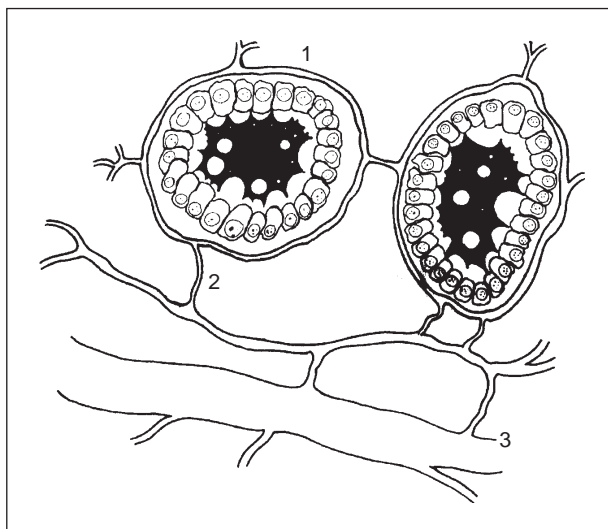


Fig. 1. Distribución perifolicular de los vasos linfáticos tiroideos y sus anastomosis. 1. Vasos linfáticos perifoliculares; 2. Colectores foliculares; 3. Colectores regionales.

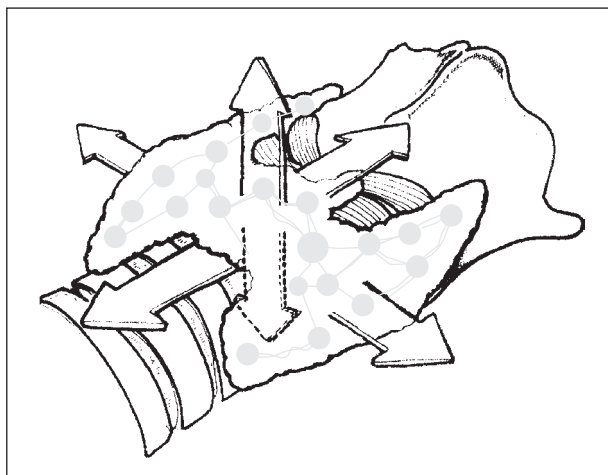


Fig. 2. Rutas de drenaje de las neoplasias de la glándula tiroides.

El estudio detallado de la anatomía del drenaje linfático tiroideo revela datos interesantes que cuestionan o matizan la realización del VCC. En el presente trabajo se revisan las bases anatómicas del drenaje linfático tiroideo y de la técnica del VCC.

### Linfáticos de la glándula tiroides

El drenaje linfático de la glándula tiroides no se corresponde con la estructura convencional regional de los diferentes órganos humanos. Ello es debido a diversas circunstancias, aunque podríamos señalar como principal la presencia de una red perifolicular de vasos linfáticos con múltiples anastomosis (fig. 1), hecho que condiciona que la linfa de la glándula tiroides pueda fluir hacia los diferentes grupos ganglionares linfáticos peritiroideos, incluso contralaterales, y hacia la red submucosa endotraqueal (fig. 2)<sup>26</sup>.

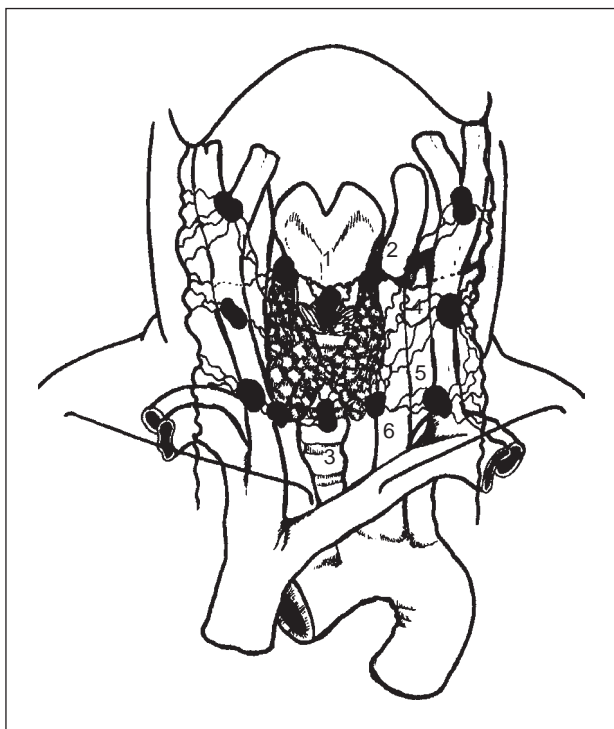


Fig. 3. Ganglios linfáticos peritiroideos: 1. Grupo medial supraístmico; 2. Grupo lateral supraístmico; 3. Colectores medianos infraístmicos; 4. Grupo satélite de la vena tiroidea media; 5. Grupo satélite de la arteria tiroidea inferior; 6. Grupo posteroinferior.

Por otra parte, la presencia de obstrucción linfática tumoral puede condicionar, aún más, que el flujo linfático varíe su dirección normal y alcance regiones cervicales alejadas de la lesión inicial. Igualmente, otro condicionante es la ausencia de una red ganglionar peritiroidea claramente definida, ya que los ganglios linfáticos más cercanos a la glándula tiroidea se ubican en las áreas superior e inferior a la glándula, mientras que el drenaje lateral desemboca directamente hacia los diferentes grupos de la cadena yugular.

Estas características cuestionan el significado clínico que pueda tener la eliminación del tejido linfático patológico en el curso de un VCC por cáncer diferenciado de tiroidea. Incluso en el carcinoma medular, se admite en la actualidad que este gesto es insuficiente si no se asocia a un vaciamiento ganglionar cervical lateral uni o bilateral<sup>37</sup>.

#### Rutas de drenaje linfático de la glándula tiroidea (fig. 3)

La linfa originada en la glándula tiroidea fluye en varias direcciones siguiendo:

1. Un eje longitudinal en dirección craneal o caudal, la zona central de la glándula.
2. Un eje transversal en dirección mediolateral, las partes laterales.
3. Un eje sagital, en dirección anteroposterior o posteroanterior, la linfa de las partes anterior y posterior de la glándula.

Estas direcciones no son siempre coincidentes con las de los vasos sanguíneos que irrigan o drenan el tiroides que se disponen, de forma constante, en sentido transversal y longitudinal.

La bibliografía es especialmente sucinta en cuanto a estudios anatómicos sobre el drenaje linfático de la glándula tiroidea en contraste con la gran abundancia de trabajos clínicos sobre la presencia de metástasis ganglionares en pacientes afectados de carcinoma tiroideo diferenciado. Desde el excelente trabajo de Chevrel (1965)<sup>38</sup> no se han registrado avances relevantes en cuanto a la anatomía de las rutas de drenaje linfático de la glándula tiroidea.

Siguiendo la descripción clásica de Chevrel<sup>38</sup>, las rutas linfáticas se pueden esquematizar como sigue:

#### Colectores medianos supraístmicos

*Grupo medial.* Frecuentemente representado por el ganglio délfico. Desde éste se originan las vías linfáticas que desembocan en el grupo ganglionar superior (II) de la cadena yugular interna.

*Grupo lateral.* Corresponde a vías de drenaje que desembocan también en el grupo superior de la cadena yugular interna. Se ha descrito que estas vías siguen un trayecto entre los músculos esternocleidohioideo y esternotiroideo y, ocasionalmente, desembocan en el grupo medio (III) de la cadena yugular interna.

#### Colectores medianos infraístmicos

Se originan del borde inferior del istmo tiroideo, son satélites de las venas tiroideas medianas y desembocan en los ganglios pretraqueales. Estas vías de drenaje aparecen de forma constante, pero varían el nivel de drenaje, que se puede producir en ganglios pretraqueales cercanos al borde inferior de la glándula tiroidea, en el espesor del timo e incluso en la región de confluencia de los troncos venosos braquiocefálicos. Frecuentemente, tienen conexiones transversales hacia las cadenas cervicales transversas.

Existen diversas vías anastomóticas que conectan ambas regiones medianas mediante colectores verticales.

#### Colectores laterales

Se trata de colectores transversos satélites de la vena tiroidea media y de la arteria tiroidea inferior.

*Colectores de la vena tiroidea media.* Muy constantes, se originan de las partes laterales de la glándula tiroidea, en la zona de la vena tiroidea media, desembocan a los ganglios del grupo medio de la cadena yugular interna.

*Colectores de la arteria tiroidea inferior.* Proceden de las partes laterales de los polos inferiores de la glándula, son satélites de la arteria tiroidea inferior y siguen su trayecto hasta los ganglios de la cadena cervical transversa o hacia el grupo inferior de la cadena yugular interna.

### Colectores posteroinferiores

Prácticamente siempre presentes, desembocan en los ganglios laterotraqueales y forman la clásica cadena recurrente que se continúa hacia la profundidad del mediastino con los ganglios paratraqueales. En ocasiones tienen anastomosis con el grupo pretraqueal.

### Colectores posterosuperiores

De las partes laterales de los polos superiores se originan colectores linfáticos que se dirigen hacia el espacio retrofaríngeo y desembocan en ganglios linfáticos prevertebrales. Aparecen con una frecuencia del 20%.

Se han descrito otras vías de drenaje linfático tiroideo:

1. Hacia ganglios linfáticos situados por detrás del glomus carotídeo procedentes del polo superior de la glándula y que sigue el trayecto de la arteria tiroidea superior.
2. Hacia la red submucosa traqueal.

### Territorios linfáticos quirúrgicos (fig. 4)

Desde el punto de vista quirúrgico, los territorios linfáticos de la glándula tiroidea se dividen en cuatro compartimientos<sup>29</sup> cuya nomenclatura puede producir confusión con la habitualmente empleada en la cirugía del vaciamiento ganglionar cervical<sup>13</sup>. Esta división territorial se ha desarrollado básicamente en la cirugía por compartimientos del cáncer medular de tiroides<sup>23</sup>.

Estos compartimientos son:

1. Cervical central.
2. Cervicolateral derecho. Corresponde a los niveles II, III y IV del vaciamiento ganglionar cervical.
3. Cervicolateral izquierdo. También corresponde a los niveles II, III y IV del vaciamiento ganglionar cervical.
4. Mediastínico.

Esta clasificación está ordenada según las diferentes frecuencias de localización de metástasis ganglionares obtenida en diferentes estudios, pese a que, en nuestra opinión, presenta dos inconvenientes: a) la frecuencia de metástasis en el compartimiento cervical central es tan sólo un poco más elevada que la del compartimiento cervicolateral homolateral, y b) la distinción de los compartimientos cervicolaterales derecho e izquierdo no responde a la ordenación en frecuencia de la presencia de metástasis; probablemente sería mucho más adecuado indicar como compartimiento 2 el grupo ganglionar yugular homolateral a la lesión y como compartimiento 3 al contralateral<sup>24</sup>.

### Compartimiento cervical central

#### Definición

El compartimiento central del cuello corresponde al área ocupada por las vísceras cervicales: la glándula ti-

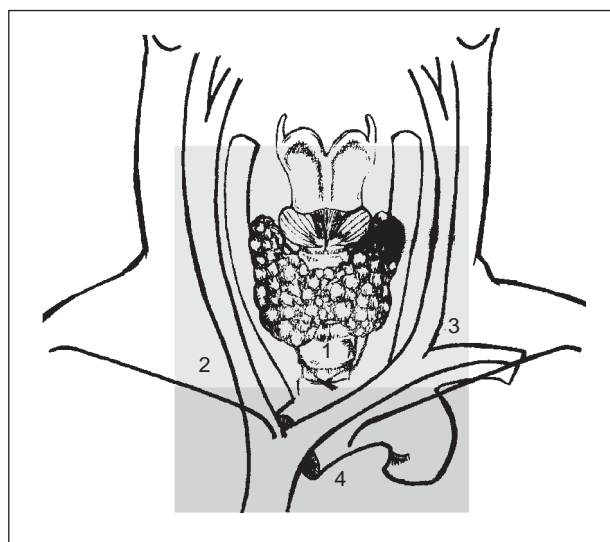


Fig. 4. Territorios linfáticos quirúrgicos de la glándula tiroidea: 1. Compartimiento central; 2. Compartimiento lateral derecho; 3. Compartimiento lateral izquierdo; 4. Compartimiento mediastínico.

roides y las glándulas paratiroides. Incluye, además, la zona de tránsito de las vísceras cefálicas hacia el interior del mediastino. Precisamente, esta continuidad entre las zonas cefálica y mediastínica condiciona las técnicas quirúrgicas que sobre él se realizan ya que, como se ha descrito previamente, las zonas de drenaje linfático son compartidas por las vísceras cervicales y presentan puntos de confluencia en el drenaje de las vísceras cefálicas y las mediastínicas.

El compartimiento cervical, en nuestra opinión, debería ser denominado "compartimiento visceral del cuello", término que define con mayor claridad los diferentes elementos que lo componen y su interconexión con las regiones vecinas.

#### Límites del compartimiento visceral (Figs. 5 y 6)

Los límites que definen el compartimiento cervical central son: por arriba el hueso hioides, por debajo el tronco venoso innominado, lateralmente los paquetes vasculonerviosos del cuello, por delante el plano anterior de los músculos infrahioides y por detrás la aponeurosis prevertebral. Por tanto, el VCC completo en la cirugía del cáncer de tiroides, si tenemos en cuenta el drenaje linfático de las vísceras cervicales, debería incluir todo el tejido linfoadiposo ubicado en esta área, incluyendo el timo y el plano profundo de la musculatura infrahiodea.

### Técnica quirúrgica

Respecto a la realización del VCC, existen discrepancias en la bibliografía en cuanto a la extensión del procedimiento, la extirpación de ciertas estructuras y el uso de lentes de aumento.

Previamente a la cirugía, se debe tener en cuenta los factores de riesgo individuales y decidir si se practicará el

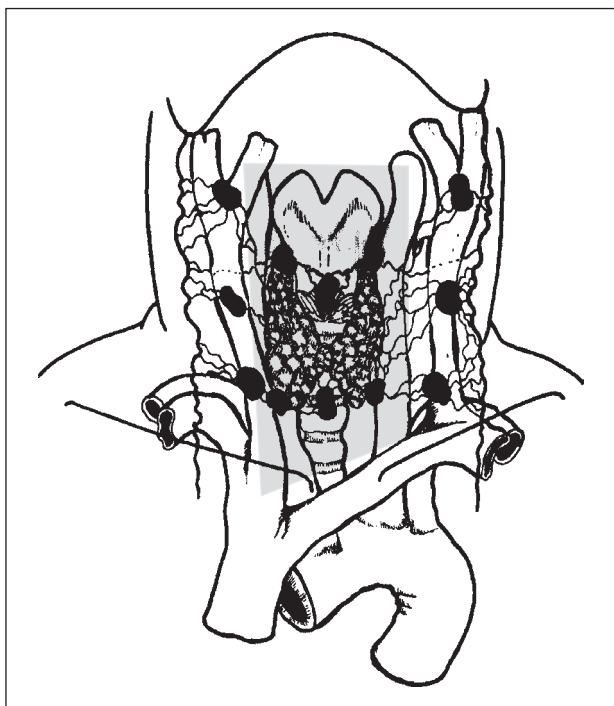


Fig. 5. Límites del compartimiento cervical central. Visión anterior.

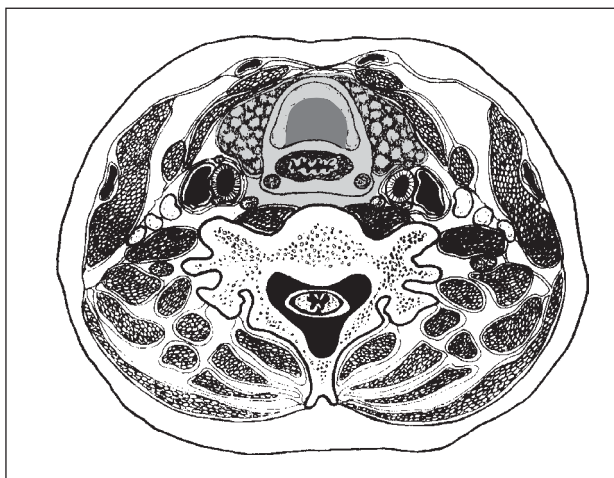


Fig. 6. Límites del compartimiento cervical central. Corte transversal del cuello.

procedimiento sistemático o sólo en el caso de hallar adenopatías positivas. Es evidente que el paciente que presenta adenopatías palpables debe ser sometido a alguna técnica de vaciamiento ganglionar de mayor o menor extensión (dependiendo del área afectada), pero siempre incluyendo el vaciamiento central.

Se debe inspeccionar las áreas de drenaje linfático de la glándula tiroidea a la búsqueda de adenopatías patológicas<sup>38,39</sup>, esto incluye tanto los ganglios peritiroideos como las áreas de drenaje de la cadena yugular que deben ser inspeccionadas siempre bilateralmente y, en caso de detectarse adenopatías positivas, añadir el vaciamiento laterocervical correspondiente.

Una vez decidida la realización del VCC, éste incluye la tiroidectomía total y la extirpación en bloque del tejido linfograso del interior del compartimiento visceral de ambos lados del cuello.

La linfadenectomía del compartimiento cervicocentral ideal debería incluir, junto con la pieza tiroidea, los músculos esternotiroideos, se debería ligar los vasos tiroideos lo más proximalmente posible y esqueletizar las estructuras viscerales del cuello desde el hioides hasta la confluencia de los troncos braquiocefálicos venosos; por tanto, parece lógica la extirpación del timo junto con la pieza preservando los nervios laríngeos (superiores e inferiores) y las cuatro glándulas paratiroides correctamente vascularizadas<sup>20</sup>.

Precisamente en este último punto es donde radican las mayores limitaciones del VCC, ya que a la complejidad técnica que requiere la identificación y la preservación de las glándulas paratiroides se le añade su problemática vascularización en el caso de ligar proximalmente los vasos tiroideos y extirpar el timo. Por ello, algunos cirujanos recomiendan la identificación de las cuatro paratiroides mediante biopsia (para evitar dejar una adenopatía metastásica confundida con una paratiroides) y la reimplantación sistemática de las cuatro o al menos de las dos inferiores si las paratiroides superiores se pueden conservar *in situ*<sup>20</sup>. Para ello, puede ser de gran utilidad ayudarse de lentes de aumento<sup>25</sup> o microscopio quirúrgico<sup>40</sup>.

En nuestra opinión, para evitar la iatrogenia, el procedimiento debe realizarse por partes (evitando resecciones en bloque):

1. Tiroidectomía total con identificación y preservación de las glándulas paratiroides y los nervios recurrentes.
2. Disección de los surcos traqueoesofágicos y exéresis del tejido linfograso paratraqueal (cadenas "recurrentes").
3. Disección y exéresis del tejido linfograso-pretraqueal desde el hioides hasta el timo.
4. Reservar la timectomía para los pacientes de alto riesgo.
5. Reimplantar las paratiroides en caso de necesidad.

## Conclusiones

En la actualidad no existe evidencia científica que dé soporte al uso sistemático del VCC en pacientes afectados de carcinoma diferenciado de tiroides. La peculiar anatomía de los ganglios de drenaje de la glándula tiroidea, el comportamiento de las neoplasias tiroideas y la erradicación de micrometástasis mediante <sup>131</sup>I hacen dudar de la efectividad de esta técnica en cuanto a mejorar la supervivencia a largo plazo o reducir las recidivas locales. Además, la aplicación de esta técnica conlleva un incremento de la morbilidad quirúrgica, sólo asumible en casos seleccionados para prevenir la recidiva local.

A falta de nuevos datos pronósticos, creemos que el VCC se debe emplear en:

- Pacientes afectados de carcinoma papilar y folicular de tiroides con elevado riesgo en cuanto a recidiva y mortalidad.

- Metástasis ganglionares detectadas clínicamente antes o durante la tiroidectomía.
- Pacientes afectados de carcinoma medular de tiroides.

## Agradecimientos

Los autores agradecen la colaboración de los Sres. Álex Meri Vived y Oriol Molina en la confección de los esquemas que ilustran este trabajo.

## Bibliografía

1. Clark OH. Predictors of thyroid tumor aggressiveness. *West J Med* 1996;165:131-8.
2. Gemenjager E, Heitz PU, Martina B. Selective treatment of differentiated thyroid carcinoma. *World J Surg* 1997;21:546-51.
3. Noguchi M, Kumaki T, Taniya T, Segawa M, Nakano T, Ohta N, et al. Impact of neck dissection on survival in well-differentiated thyroid cancer: a multivariate analysis of 218 cases. *Int Surg* 1990;75:220-4.
4. Shaha A. Thyroid cancer: extent of thyroidectomy. *Cancer Control* 2000;7:240-5.
5. Gilliland F, Hunt W, Morris D, Key, Ch. Prognostic factors for thyroid carcinoma. *Cancer* 1997;79:564-73.
6. Mazzaferri E, Jhiang S. Long-Term impact of initial surgical and medical therapy on papillary and follicular thyroid cancer. *Am J Med* 1994;97:418-28.
7. Scheumann G, Gimm O, Wegener G, Hundeshagen H, Dralle H. Prognostic significance and surgical management of locoregional lymph node metastases in papillary thyroid cancer. *World J Surg* 1994;18:559-68.
8. Hughes CJ, Shaha AR, Shah JP, Loree TR. Impact of lymph node metastasis in differentiated carcinoma of the thyroid: a matched-pair analysis. *Head Neck* 1996;18:127-32.
9. Sato N, Oyamatsu M, Koyama Y, Emura I, Tamiya Y, Hatakeyama K. Do the level of nodal disease according to the TNM classification and the number of involved cervical nodes reflect prognosis in patients with differentiated carcinoma of the thyroid gland? *J Surg Oncol* 1998;69:151-5.
10. Shah J, Loree T, Dharker D, Strong E, Begg C, Vlamis V. Prognostic factors in differentiated carcinoma of thyroid gland. *Am J Surg* 1992;164:658-61.
11. Noguchi M, Yagi H, Earashi M, Kinoshita K, Miyazaki I, Mizukami Y. Recurrence and mortality in patients with differentiated thyroid carcinoma. *Int Surg* 1995;80:162-6.
12. Coburn M, Wanebo J. Prognostic factors and management considerations in patients with cervical metastases of thyroid cancer. *Am J Surg* 1992;164:671-6.
13. Shah J, Andersen P. The impact of patterns of nodal metastasis on modifications of neck dissection. *Ann Surg Oncol* 1994;1:521-32.
14. Sellers M, Beenke S, Blankenship A, Soong S, Turbat-Herrera E, Urist M, et al. Prognostic significance of cervical lymph node metastases in differentiated thyroid cancer. *Am J Surg* 1992;164:578-81.
15. Ortiz S, Rodríguez JM, Soria T, Pérez-Flores D, Piñero A, Moreno J, et al. Extrathyroid spread in papillary carcinoma of the thyroid. clinicopathological and prognostic study. *Otolaryngol Head Neck Surg* 2001;124:261-5.
16. Hay I, Bagstrahl EJ, Goellner JR, Ebersold J, Grant C. Predicting outcome in papillary thyroid carcinoma: development of a reliable prognostic scoring system in a cohort of 1779 patients surgically treated at one institution during 1940 through 1989. *Surgery* 1993;114:1050-8.
17. Dean D, Hay I. Prognostic indicators in differentiated thyroid carcinoma. *Cancer Control* 2000;7:229-39.
18. Tisell L, Hansson G, Jansson S. Surgical treatment of medullary thyroid carcinoma in a thirteen-year-old girl with MEN 2B. *Henry Ford Hospital Med J* 1989;37:157-9.
19. Fleming JB, Lee JE, Bouvet M, Schultz PN, Sherman SI, Sellin RV, et al. Surgical strategy for the treatment of medullary thyroid carcinoma. *Ann Surg* 1999;230:697-707.
20. Moley JF, DeBenedetti MK. Patterns of nodal metastases in palpable medullary thyroid carcinoma: recommendations for extent of node dissection. *Ann Surg* 1999;229:880-7.
21. Buhr H, Kallinowski F, Raue F, Frank-Raue K, Herfarth CH. Microsurgical neck dissection for occultly metastasizing medullary thyroid carcinoma. *Cancer* 1993;72:3685-93.
22. Tisell LE. Role of lymphadenectomy in the treatment of differentiated thyroid carcinomas. *Br J Surg* 1998;85:1025-6.
23. Dralle H, Damm I, Scheumann GF, Kotzerke J, Kupsch E, Geerlings H, et al. Compartment-oriented microdissection of regional lymph nodes in medullary thyroid carcinoma. *Surg Today* 1994;24:112-21.
24. Dralle H, Gimm O. Lymph node excision in thyroid carcinoma. *Chirurg* 1996;67:788-806.
25. Tisell LE, Nilsson B, Mölne J, Hansson G, Fjälling M, Jansson S, et al. Improved survival of patients with papillary thyroid cancer after surgical microdissection. *World J Surg* 1996;20:854-9.
26. Mann B, Buhr HJ. Lymph node dissection in patients with differentiated thyroid carcinoma –who benefits? *Lang Arch Surg* 1998;383:355-8.
27. Wahl RA, Rimpl I, Luther A, Schabram J. Differentiated thyroid gland carcinoma pT2/T3 extent of lymphadenectomy. *Lang Arch Chir Suppl Kongr* 1998;115:203-11.
28. Ontai S, Straehley CJ. The surgical treatment of well-differentiated carcinoma of the thyroid. *Am Surg* 1985;51:653-7.
29. Mann B, Buhr HJ, Faulhaber J. The concept of "microsurgical" technique in medullary thyroid carcinoma. *Lang Arch Chir Suppl Kongressbd* 1998;115:720-3.
30. Henry JF, Gramatica L, Denizot A, Kvachenyuk A, Puccini M, Defechereux T. Morbidity of prophylactic lymph node dissection in the central neck area in patients with papillary thyroid carcinoma. *Lang Arch Surg* 1998;383:167-9.
31. Mirallié E, Visset J, Sagan CH, Hamy A, Le Bodic MF, Paineau J. Localization of cervical node metastasis of papillary thyroid carcinoma. *World J Surg* 1999;23:970-4.
32. Dralle H, Damm I, Scheumann GF, Kotzerke J, Kupsch E. Frequency and significance of cervicomedial lymph node metastases in medullary thyroid carcinoma. results of a compartment-oriented microdissection method. *Henry Ford Hosp Med J* 1992;40:264-7.
33. Gimm O, Rath FW, Dralle H. Pattern of lymph node metastases in papillary thyroid carcinoma. *Br J Surg* 1998;85:252-4.
34. Balazs G, Gyory F, Lukacs G, Szakall S. Long-term follow-up of node-positive papillary thyroid carcinomas. *Lang Arch Surg* 1998;282:180-2.
35. Pacini F, Cetani F, Miccoli P, Mancusi F, Ceccarelli C, Lippi F, et al. Outcome of 309 patients with metastatic differentiated thyroid carcinoma treated with radioiodine. *World J Surg* 1994;18:600-4.
36. Vassilopoulos-Sellin R, Schultz PN, Haynie TP. Clinical outcome of patients with papillary thyroid carcinoma who have recurrence after initial radioactive iodine therapy. *Cancer* 1996;78:493-501.
37. Sitges-Serra A, Sancho JJ. Cirugía endocrina. Guías clínicas de la Asociación Española de Cirujanos. Sección de Cirugía Endocrina. Madrid: Aran Ed., 1999.
38. Chevrel JP, Hidden G, Lassau JP, Alesandre JH, Hureau J. Le drainage veineux et lymphatique du corps thyroïde. *J Chir* 1965;90:445-64.
39. McHenry CR, Rosen IB, Walfish PG. Prospective management of nodal metastases in differentiated thyroid cancer. *Am J Surg* 1991;162:353-6.
40. Nielsen TR, Andreassen UK, Brown CL, Balle VH, Thomsen J. Microsurgical technique in thyroid surgery –a 10-year experience. *J Laryngol Otol* 1998;112:556-60.