

Revisiones de conjunto

Reconstrucción mandibular: colgajos pediculados y microquirúrgicos

C. Navarro-Vila, S. Ochandiano, F.J. López de Atalaya, M. Cuesta, J. Acero, J.M. Barrios, J.I. Salmerón y J.J. Verdaguer
Servicio de Cirugía Maxilofacial. Hospital General Universitario Gregorio Marañón.
Universidad Complutense. Madrid.

Resumen

La reconstrucción mandibular continúa siendo uno de los grandes retos para el cirujano de cabeza y cuello. Presentamos en este trabajo una revisión de los métodos empleados en nuestro servicio en los últimos 15 años en la restauración mandibular, sus ventajas, inconvenientes y los éxitos de cada técnica. Revisamos el colgajo osteomiocutáneo trapecial como colgajo pediculado regional, las indicaciones actuales de los colgajos microquirúrgicos, peroné, cresta ilíaca y escapular, sin hacer una descripción exhaustiva de los mismos sino haciendo hincapié en las indicaciones, las controversias y nuestros propios resultados en cada colgajo en la última década. Exponemos unas guías clínicas para el estudio de cada defecto que nos ayuden a la selección de uno u otro colgajo. La superioridad de la reconstrucción primaria y de los colgajos microquirúrgicos sobre los métodos tradicionales, unidos a los implantes osteointegrados, nos ha permitido proporcionar una adecuada calidad de vida (estética y función) a los pacientes mandibulectomizados.

Palabras clave: Reconstrucción mandibular. Colgajo osteomiocutáneo trapecial. Colgajo de peroné. Colgajo de cresta ilíaca. Colgajo escapular. Microcirugía.

MANDIBULAR RECONSTRUCTION: PEDICLED AND MICROSURGICAL FLAPS

Mandibular reconstruction is still a challenge for the head and neck surgeon. We review the techniques used in mandibular reconstruction in our department in the last 15 years and analyze the advantages and disadvantages and success rate of each technique. We present the trapezius osteomyocutaneous flap as a regional pedicled flap and the free microsurgical flaps: the fibula, scapular, and iliac crest flaps. Without providing an exhaustive description of each one, we discuss their indications, controversies and our own results with each flap in the last decade. Finally, we present some clinical guidelines for choosing an appropriate reconstructive technique when dealing with different mandibular defects. The superiority of primary reconstruction and free microsurgical flaps over traditional reconstructive methods, combined with osteointegrated implants, help mandibulectomized patients achieve better quality of life by improving esthetic and functional results.

Key words: Mandibular reconstruction. Trapezius osteomyocutaneous flap. Fibula flap. Iliac crest flap. Scapular flap. Microsurgery.

Introducción

Los defectos mandibulares producen secuelas muy importantes desde el punto de vista estético y funcional. Producen una gran alteración estética, con retrusión muy importante del tercio facial inferior asimetría facial, además existe una importante alteración de la masticación,

trastornos de la deglución, incompetencia labial y dificultad en la pronunciación.

La reconstrucción mandibular con reconstrucción de los defectos de partes blandas asociados, si los hubiere, aporta a los pacientes la solución idónea para estos problemas estéticos y funcionales tan graves.

Reconstrucción primaria frente a secundaria

La reconstrucción mandibular y de defectos de partes blandas asociados si los hubiere puede realizarse en el mismo acto quirúrgico de la ablación (reconstrucción primaria), o en un segundo tiempo quirúrgico (reconstrucción secundaria).

Correspondencia: Prof. C. Navarro-Vila.
Catedrático de Cirugía Maxilofacial. Facultad de Medicina.
Jefe de Servicio de Cirugía Maxilofacial.
Hospital general Universitario Gregorio Marañón.
Dr. Esquerdo, 46. 28009 Madrid.

Aceptado para su publicación en mayo de 2002.

Nosotros somos claramente partidarios de la reconstrucción inmediata por distintas razones. Es técnicamente más fácil que la diferida, no existen fibrosis ni retracción, las relaciones anatómicas se pueden mantener (p. ej., con fijación intermaxilar o moldeando y fijando previamente a la resección placas mandibulares de reconstrucción que mantengan el arco mandibular). Además se evita un segundo tiempo quirúrgico, el coste es menor, sin añadir morbilidad. La reconstrucción inmediata permite una incorporación más rápida y plena a la vida social y laboral, y al evitar enfrentar al paciente a la secuela funcional y estética de la cirugía ablativa se alcanza una recuperación psicológica de éste mucho más rápida y plena tras la cirugía oncológica.

No compartimos las razones en contra de la reconstrucción primaria, fundamentalmente un mal control de las recidivas posteriores. Hoy día las técnicas de imagen, tales como la tomografía axial computarizada (TAC) o la resonancia magnética nuclear (RMN), permiten detecciones muy tempranas de las recidivas (de sólo milímetros).

Tampoco compartimos la otra razón aducida en contra de la reconstrucción primaria: se recomendaba evitar esfuerzos porque el 50% de los pacientes se perdía en los primeros años. Creemos que la calidad de vida que se otorga a esos pacientes durante el tiempo que vayan a vivir es razón más que suficiente para realizar la reconstrucción inmediata.

En nuestro servicio limitamos las reconstrucciones secundarias a los casos en que ha fracasado la reconstrucción primaria y los intervenidos en otros centros donde, por cualquier circunstancia, no se reconstruyó en la primera intervención.

Tipo de reconstrucción

Debemos plantear una reconstrucción *ad integrum* lo más correcta posible, intentando aportar hueso y tejidos blandos para la reconstrucción de defectos de partes blandas extraorales e intraorales si los hubiere. Tenemos actualmente en nuestras manos colgajos pediculados y microquirúrgicos que aportan tejidos óseos y blandos suficientes para resolver estos problemas. ¿Cómo elegir una técnica reconstructiva u otra?

Consideramos que los factores fundamentales a la hora de plantear una reconstrucción y elegir un colgajo determinado son múltiples, pero destacamos como los más importantes los siguientes:

1. Tipo, tamaño y posición del defecto.
2. Cantidad y calidad del hueso remanente.
3. Tamaño del defecto de partes blandas. Defectos intraorales y extraorales.
4. Calidad de la vascularización local (comprometida por radioterapia previa, diabetes mellitus, arteriosclerosis).
5. Estado del maxilar, lengua, competencia labial y suelo de boca.
6. Existencia de cirugía previa: vaciamiento cervical funcional o radical, reconstrucciones fallidas.
7. Cirugía regional que se realiza en ese momento: vaciamiento cervical funcional o radical.

8. Edad y estado general del paciente (cofactores de morbilidad).

Técnicas de reconstrucción mandibular

Colgajo osteomiocutáneo trapecial

El colgajo osteomiocutáneo trapecial, inicialmente descrito por Demergasso y Piazza¹ en 1977, está formado por la porción superior y media del músculo trapecio, una isla cutánea de la piel del hombro y la espina, y el acromion de la escápula.

Está irrigado por la arteria cervical transversa superficial, su pedículo fundamental, y tiene irrigación accesoria por la arteria dorsal escapular, la occipital y las arterias intercostales.

Esta vascularización permite la creación de tres colgajos miocutáneos diferentes²: el colgajo miocutáneo trapecial superior, basado en las perforantes paraespinales intercostales y la arteria occipital; el colgajo osteomiocutáneo trapecial lateral, basado en la arteria cervical transversa superficial, y el colgajo trapecial inferior, basado en la arteria escapular dorsal y en la rama profunda de la cervical transversa.

Solamente vamos a referirnos al colgajo osteomiocutáneo trapecial lateral o colgajo trapecial en isla, puesto que es el único de los tres que incorpora hueso escapular ricamente vascularizado³.

Está basado en la arteria y vena cervical transversa superficial. Esta arteria cervical transversa se origina en el 80% de los casos en el tronco tirocervical y en el 20% restante en la arteria subclavia⁴. Cuando la arteria nace directamente de la subclavia, puede discurrir profundamente o a través del plexo braquial, lo que limita seriamente el arco de rotación del pedículo y obligará a utilizar otro colgajo (10% de los casos)².

La anatomía venosa es mucho más variable que la arterial. La vena cervical transversa drena en el sistema subclavio medial en dos tercios de los casos y en la vena yugular externa, cerca de la unión con la vena subclavia, en el tercio restante⁵.

En nuestra experiencia es fundamental pintar la paleta cutánea del paciente y las referencias anatómicas con el enfermo en sedestación y los brazos pegados al tronco. Centramos la paleta en el ángulo acromioclavicular, dicha paleta puede alcanzar unas dimensiones de 12-20 cm de piel de la espalda y hasta 10 cm de piel del hombro⁶.

La espina tiene una longitud total, incluyendo el acromion, de unos 13,5 cm y varía en altura de 0,7 cm en su borde medial hasta 4 cm en el lateral. Su anchura oscila entre 1 y 2,4 cm.

Dependiendo de la localización del defecto mandibular utilizaremos el acromion, la espina o ambos:

1. *Defecto sinfisario*: puede reconstruirse exclusivamente con el acromion manteniendo la espina escapular.
2. *Defecto lateral exclusivo*: puede reconstruirse con la espina escapular, manteniendo el acromion en su lugar anatómico.
3. *Defecto mixto lateral y anterior*: en estos casos debemos utilizar el acromion y la espina escapular.

Para evitar al máximo las secuelas funcionales es clave, en el momento del cierre, la reconstrucción muscular de la zona dadora: se sutura el músculo supraespinoso al infraespinoso. Ya unidos, ambos se suturan al músculo deltoides y finalmente el conjunto muscular anterior se une y suspende de la clavícula mediante sutura no reabsorbible y orificios realizados en ella. La isla de piel se cierra con un colgajo de rotación posterior.

Uno de los motivos por los que este colgajo ha caído en desuso fue la imposibilidad de colocar implantes dentales y, sin ellos, sólo un 10% de los pacientes reconstruidos con este colgajo eran portadores de prótesis estables. Navarro-Vila et al², estudiando escápulas de cadáver, demuestran que el acromion acepta implantes de 13 mm en el 100% de los casos, mientras que el borde lateral de la espina lo hace en el 80% y el medial en el 20%.

Entre sus indicaciones destaca la reconstrucción mandibular en los pacientes que asocien defectos óseos y de partes blandas intraorales y en los que se realice simultáneamente un vaciamiento radical homolateral. El acromion y la espina escapular reconstruyen el defecto óseo mandibular, mientras que la isla de piel se utiliza para reparar el defecto de partes blandas intraorales. Este colgajo permite la reparación de defectos óseos de hasta 10-12 cm. También en algún caso se ha desdoblado la paleta cutánea para reparar tejidos intra y extraorales. Como contraindicaciones cabría señalar defectos mandibulares puramente óseos (en estos casos se prefieren los colgajos libres de cresta ilíaca o peroné) y situaciones en las que el vaciamiento cervical sea funcional en lugar de radical. Al utilizar el músculo trapecio para el colgajo se limita el movimiento de rotación externa de la escápula, necesario para la elevación del hombro y la elevación y separación del brazo 180°. Además será necesario resecar el músculo esternocleidomastoideo (ECM) a fin de crear espacio en el cuello para pasar el colgajo hacia la boca. Si el vaciamiento es radical, se corta siempre la inervación del trapecio (XI par) y se reseca el ECM, por lo que el colgajo trapecial no supone morbilidad añadida. Como última contraindicación cabe destacar las reconstrucciones secundarias, donde se haya realizado previamente un vaciamiento cervical, porque en la primera intervención se puede haber lesionado el pedículo.

Una ventaja muy importante de este colgajo es que se trata de un colgajo regional, lo que supone menor morbilidad, menor tiempo quirúrgico, y no es necesaria la presencia de dos equipos quirúrgicos.

Hemos utilizado el colgajo osteomiocutáneo trapecial para la reconstrucción mandibular en 78 casos (fig. 1), la mayor parte de ellos (52%) por carcinoma epidermoide de suelo de boca. Le siguen en orden de frecuencia la lengua y el suelo de la boca en el 19%, la encía mandibular en el 9%, labio inferior en el 4%, mucosa yugal en el 4% y trigono retromolar en el 7%.

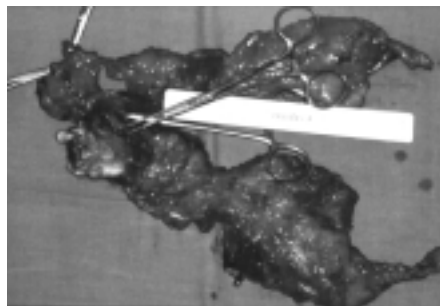
La zona afectada en la resección ha sido el segmento anterior en aproximadamente el 50%, el cuerpo mandibular junto a la zona anterior en el 22% y defectos de ángulo a ángulo en 11 casos (14%). El número total de fracasos totales o parciales para este colgajo en todas las localizaciones ha sido de 11, lo que supone un 86% de éxito. Basándonos en la publicación de Navarro-Vila et al²

hemos colocado implantes en 16 pacientes, 14 de ellos sometidos a radioterapia (un total de 88 implantes). El éxito global de osteointegración ha sido del 81,8%. Destacamos que en los implantes colocados de forma secundaria (mínimo 12 meses tras la radioterapia) esa cifra de éxitos ha sido del 66%, la cifra más baja de osteointegración de todos los colgajos de reconstrucción, por lo que podemos afirmar que este colgajo pediculado es más sensible a los efectos adversos de la radioterapia comparado con los colgajos microquirúrgicos⁷. Los implantes deben colocarse siempre de forma inmediata.

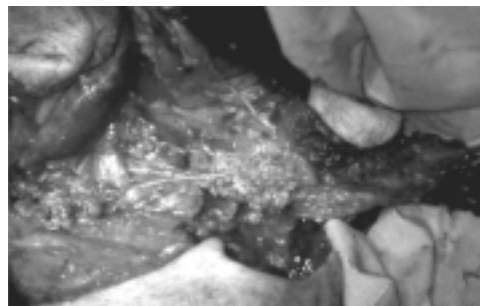
Colgajos microquirúrgicos

Peroné. El colgajo microquirúrgico de peroné fue descrito por Taylor et al⁸ en 1975. Hidalgo⁹ fue el primero en utilizarlo para la reconstrucción mandibular en 1988. El peroné es un hueso largo y delgado que no soporta carga. Tiene una sección tubular constante en toda su longitud, con una cortical gruesa (el 66% de la sección¹⁰), lo que lo convierte en uno de los huesos más fuertes para transferir. Proporciona aproximadamente unos 25 cm de hueso, lo que permite reconstruir cualquier defecto mandibular¹¹. Puede obtenerse un colgajo óseo u osteocutáneo.

Entre las ventajas de este colgajo destaca la gran longitud del hueso, y es un colgajo que permite trabajar en dos equipos con comodidad. Además, la rica vascularización perióstica permite realizar múltiples osteotomías de remodelación. La paleta cutánea puede ser reinervada sensitivamente, y la morbilidad es mínima en la zona donante. Para nosotros es de elección en pacientes obesos, frente a la cresta, por su facilidad de tallado. Como desventajas hay que señalar que, según Moscoso et al, hay un 15% de varones en los que, por las dimensiones del hueso, no podrán colocarse implantes y un porcentaje algo mayor en mujeres¹⁰. Además necesita múltiples osteotomías de remodelación, lo que obliga a colocar numeroso material de osteosíntesis y, por tanto, impide la colocación inmediata de implantes. Se trata de un hueso con poca altura en defectos segmentarios en pacientes dentados, por lo que existe discrepancia entre la altura del colgajo y de la mandíbula remanente, lo cual conduce a una desfavorable relación corona protésica-implante. Esto se puede solucionar con el peroné en doble barra o la distracción secundaria vertical del hueso peroneo^{12,13}. El mayor inconveniente de este colgajo se refiere al número tan variable de perforantes septocutáneos que irrigan la paleta cutánea. Wei et al¹⁴ han sido los autores que más han aclarado la vascularización de la paleta cutánea: se nutre a partir de 4-7 ramas, de ellas entre una y 4 septocutáneas (inconstantes, pueden faltar) y el resto, musculocutáneas. Dos ramas septocutáneas nutren un área de piel de 20 x 25 cm. Futran et al^{15,16} han propuesto la localización mediante eco-Doppler de las perforantes y el dibujo preoperatorio de la paleta cutánea basado en esas perforantes, con excelentes resultados; en nuestra opinión ésta es la técnica de elección a la hora de asegurar al máximo la viabilidad de la paleta cutánea. Hidalgo¹⁷, en 1994, propone obtener una muy amplia paleta cutánea, desepitelizando la sobrante. De esta forma se asegura la vascularización de la paleta cutánea, cuya viabilidad oscila entre el 95,5 y el 100%. Para asegurar



Pieza operatoria.



Colgajo tallado, donde se observa el pedículo vascular.




Imagen postoperatoria.

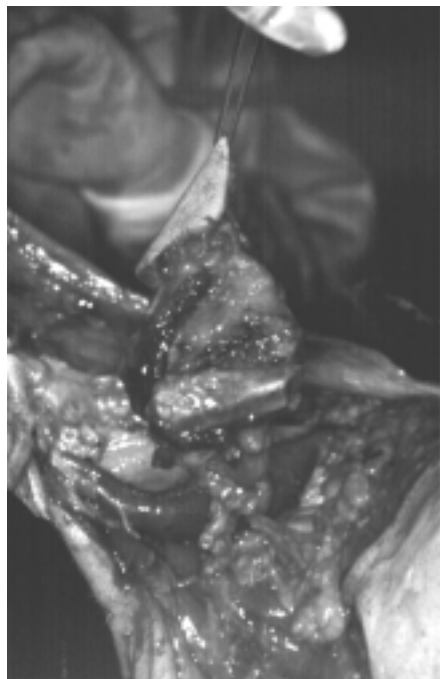
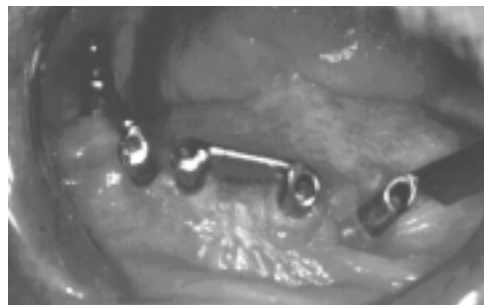
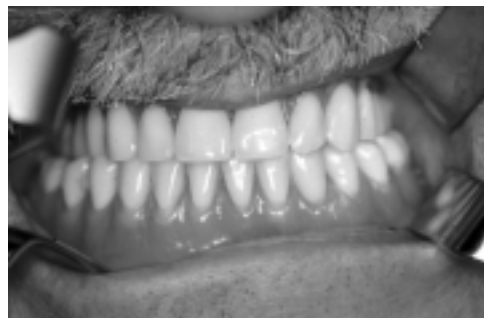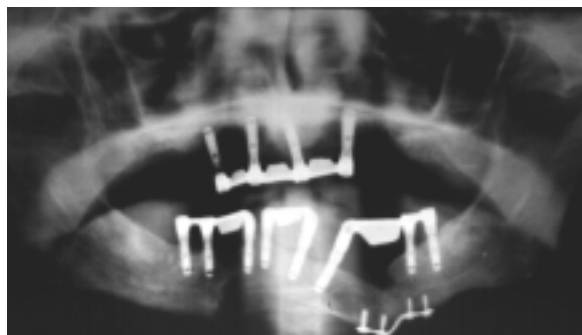Imagen del componente óseo del colgajo (es-pina de la escápula) y la paleta cutánea para el recubrimiento intraoral.



Vista intraoral del colgajo. Nótese la mucosalización del componente cutáneo. Barras tipo Hader para sobredentadura mucoimplantoso-portada. Periimplantitis en pilares centrales.



Oclusión final. Resultado estético y funcional.



Ortopantomografía del caso 7 años después de la cirugía.

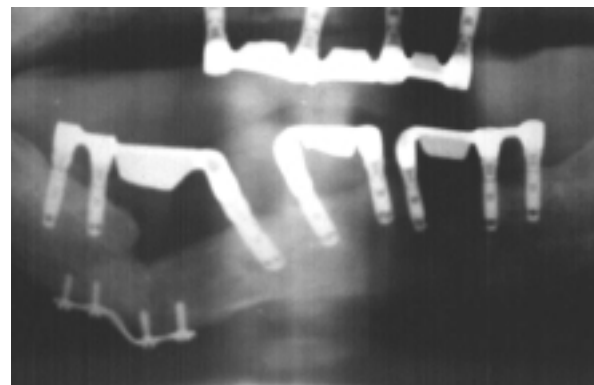


Fig. 1. Colgajo osteomiocutáneo trapecial (1992). Varón de 64 años con carcinoma epidermoide de suelo de boca. Resección en bloque. Vaciamiento radical derecho y funcional izquierdo. Reconstrucción inmediata con colgajo osteomiocutáneo trapecial derecho. Radioterapia postoperatoria. Implantes diferidos.

esa viabilidad es conveniente diseñar la paleta cutánea centrada en el tabique intermuscular y en la unión del tercio distal con el tercio medio del hueso, e incluir una cuña muscular (sóleo y flexor largo del primer dedo) para asegurarse de que se incluyen las perforantes musculocutáneas. Como último inconveniente conviene resaltar que necesita confirmación preoperatoria, mediante arteriografía o eco-Doppler, de la existencia de circulación suficiente para nutrir la piel una vez resecada la arteria peronea, porque existen anomalías arteriales que pueden conducir a la necrosis isquémica.

Entre las características¹⁸ de este colgajo destacan: la longitud de hueso máximo de 25 cm (longitud media de 17-18 cm); la longitud del pedículo, de 2-3 cm en su origen, aumenta mediante disección subperióstica hasta 12 cm; el calibre de la arteria, de 1,8-3, y de 2-4 mm para las venas.

Creemos que el colgajo de peroné está indicado en las siguientes situaciones:

- Reconstrucción de defectos totales o subtotales mandibulares: cuando el defecto es superior a 14 cm sólo el peroné proporciona hueso suficiente.

- La aplicación principal del peroné ha sido la reconstrucción de defectos segmentarios mandibulares: la fortaleza del hueso resiste perfectamente las fuerzas de masticación y acepta implantes. En defectos menores de 14 cm la cresta ilíaca ha perdido terreno a favor del peroné, que es hoy el colgajo principal en la reconstrucción mandibular.

- Reconstrucciones secundarias que afectan a la rama y el cóndilo. El hueso estrecho de este colgajo es fácil de introducir en el túnel creado en las partes blandas fibrosas sin lesionar el nervio facial.

- Reconstrucción de defectos mandibulares con gran defecto de partes blandas intraorales, que desaconsejan el uso de la cresta ilíaca y en los que por cualquiera de las razones explicadas anteriormente no podemos utilizar el colgajo osteomiocutáneo trapecial.

- Reconstrucción microquirúrgica de mandíbula pediátrica¹⁹.

En el momento de la rehabilitación funcional dentaria, el peroné acepta implantes de pequeño-mediano tamaño. Debido a la cantidad de miniplacas y tornillos necesarios para fijar las osteotomías y conseguir una buena estética, nosotros colocamos los implantes en este colgajo de forma diferida.

Si el paciente es sometido a radioterapia postoperatoria esperamos entre 9 y 12 meses tras el final de la misma. En ese momento se retiran los tornillos y las miniplacas, y se colocan los implantes. El porcentaje de osteointegración de los implantes en nuestros pacientes ha sido del 96,6%, porcentaje que desciende al 90% a largo plazo (superior a tres años).

Hemos realizado reconstrucciones en 28 pacientes con colgajo de peroné (fig. 2), 23 primarias y 5 reconstrucciones secundarias. La causa de la cirugía ha sido carcinoma epidermoide en el 60% de los casos, y otras causas menos numerosas fueron los ameloblastomas, sarcomas y un caso de agenesia de hemimandíbula por un síndrome de primer arco. El defecto incluía el cóndilo en 5 casos; el resto de los defectos detectados fueron segmentarios subto-

tales o de rama, cuerpo y sínfisis en diferentes combinaciones. Como colgajo óseo puro lo hemos usado en tres casos; en el resto ha sido un colgajo osteocutáneo. La paleta cutánea la hemos utilizado para recubrimiento intraoral y para crear un neovestíbulo. Secundariamente la hemos transpuesto a la región cutánea mentoniana para mejorar la competencia labial en dos casos.

De los 28 casos hemos perdido tres colgajos peroneos, lo que supone un éxito del 90%. En otro caso se produjo la pérdida de la paleta cutánea sobreviviendo la parte ósea. Todos los fracasos fueron resueltos con colgajos del peroné contralateral.

La rehabilitación protésica en 4 de los casos de peroné se ha logrado mediante prótesis fija atornillada e implantoportada, y en uno mediante prótesis removibles implantorretenidas.

Cresta ilíaca. El colgajo de cresta¹⁸ está basado en la arteria circunfleja ilíaca profunda (ACIP), que nace de la arteria ilíaca externa, 1-2 cm cefálicamente al ligamento inguinal. Desde aquí se dirige hacia la espina ilíaca anterosuperior, discurriendo por la tabla interna del hueso iliaco, entre los músculos ilíaco y transversos del abdomen. En este trayecto emite la rama ascendente, que vasculariza el músculo oblicuo menor, ramas periósticas y endósticas que nutren al hueso, y ramas perforantes musculocutáneas hacia la piel.

El drenaje venoso corre a cargo de la vena circunfleja ilíaca profunda (VCIP), que suele ser doble y desemboca en la vena ilíaca externa.

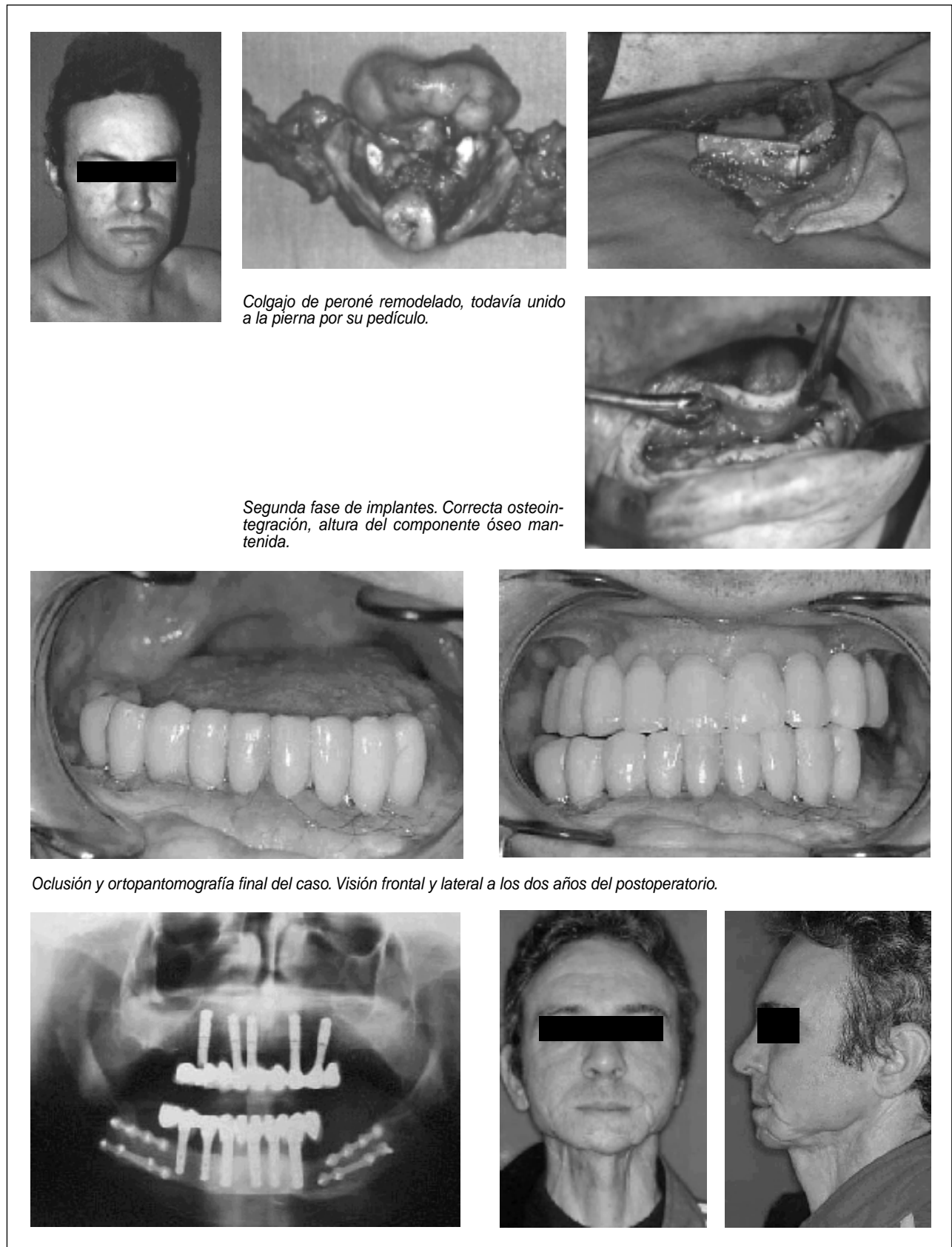
El aporte cutáneo llega a través de perforantes a lo largo de la parte interna de la cresta que atraviesan los tres músculos de la pared del abdomen. Por tanto, es obligatorio dejar insertada en la porción interna de la cresta una buena porción de oblicuo mayor, menor y transversos para que vehiculen esas perforantes. Esto también obliga a diseñar un colgajo cutáneo amplio a fin de incorporar el mayor número de perforantes (entre tres y nueve en una zona que se extiende longitudinalmente 9 cm posterior a la espina ilíaca anterosuperior [EIAS] y 2,5 cm medial a la cresta). Este ancho mesenterio del colgajo cutáneo limita la movilidad relativa de la piel y la hace poco dúctil.

Las características anatómicas de este colgajo son¹⁸: pedículo vascular corto (5-7 cm); diámetro de 1,5-3 mm en origen; longitud del hueso de 14-16 cm; superficie de músculo oblicuo menor de 10 × 15 cm, y superficie de piel de 15 × 25 cm.

En cuanto a sus indicaciones cabe destacar:

- Defectos óseos mandibulares. Para nosotros la cresta ilíaca es el hueso de mejor calidad, altura y grosor para la reconstrucción mandibular de entre todos los colgajos óseos, pero sólo puede aportar 12-14 cm de longitud, por lo que para defectos mayores habrá que emplear el colgajo de peroné. Acepta implantes osteointegrados del máximo grosor y longitud, que además pueden colocarse de forma inmediata en la misma intervención.

Para defectos sinfisarios el colgajo puede moldearse según la forma del defecto mediante osteotomías, preservando el periostio de la tabla interna para mantener la nutrición del hueso a través de aquél. Cuando el defecto incluya el cuerpo y la rama ascendente mandibular, ésta se puede esculpir diseñando un colgajo en forma de "L".



Colgajo de peroné remodelado, todavía unido a la pierna por su pedículo.

Segunda fase de implantes. Correcta osteointegración, altura del componente óseo mantenida.

Oclusión y ortopantomografía final del caso. Visión frontal y lateral a los dos años del postoperatorio.

Fig. 2. Colgajo de peroné. Varón de 36 años con carcinoma epidermoide de suelo de boca. Pelvoglosectomía con vaciamiento cervical bilateral. Reconstrucción inmediata con colgajo de peroné, radioterapia complementaria sobre lecho y cadenas. Implantes diferidos.

– Defectos óseos asociados a defectos de partes blandas extraorales. En este caso se utiliza el componente cutáneo del colgajo para reconstruir el defecto, aunque el color de la piel inguinal es bastante más pálido. El componente cutáneo se puede utilizar también para la monitorización del colgajo.

– Defectos óseos asociados a defectos de partes blandas intraorales. En estos casos este colgajo sólo es viable si obtenemos con él el músculo oblicuo menor. El gran volumen de partes blandas lo hace inadecuado para este tipo de reconstrucciones. Nosotros preferimos otro tipo de colgajos osteocutáneos: peroné, escapular y osteomiocutáneo trapecial.

Desde 1991 hemos realizado 40 colgajos microquirúrgicos de cresta ilíaca (fig. 3), de ellos, 23 por carcinoma epidermoide de cavidad oral, 7 ameloblastomas, 5 sarcomas, un adenoma pleomorfo maligno diseminado, un fibrohistiocitoma benigno, un cáncer epidermoide de labio, una secuela de herida por arma de fuego y una secuela de osteomielitis mandibular.

Respecto al tipo de defecto reconstruido con la cresta ilíaca, mayoritariamente son defectos óseos (50%), seguidos de defectos de mandíbula y piel facial (18%) y mandíbula con resección del suelo de la boca (12%), y por tanto asociando el oblicuo menor. Hemos tenido 6 fracasos de colgajos de cresta ilíaca (85% de éxito), que se resolvieron mediante otros colgajos microquirúrgicos, fundamentalmente de peroné. Debemos resaltar que, de los 7 colgajos que perdimos, 4 fueron al inicio de nuestra práctica microquirúrgica.

Respecto a la rehabilitación protésica dental sobre colgajos de cresta ilíaca, hemos finalizado la rehabilitación en 20 pacientes, 13 de ellos radiados (75 implantes), con un total de 120 implantes (89 en el hueso del colgajo y 31 en la mandíbula o maxilar remanente) con un 99% de éxito de osteointegración y, a largo plazo, un fracaso de 17 implantes (14%). El excelente hueso proporcionado por la cresta ilíaca nos ha permitido colocar un suficiente número de implantes para rehabilitar a la mayoría de estos pacientes con prótesis fija implantosoportada. La altura del colgajo es similar a la de la mandíbula remanente, por lo que en los pacientes dentados la relación corona-implante conseguida es la óptima (1:3; la corona tiene un 33% de la longitud total del complejo implante-pilar-corona).

Escapular. En 1981 Teot et al²⁰ describen el colgajo osteomiocutáneo escapular y paraescapular. Posteriormente Swartz et al²¹, Baker y Sullivan²² y Sullivan et al²³ describen el uso del colgajo libre osteocutáneo escapular para reconstrucción mandibular inmediata.

La piel que recubre la cara posterior de la escápula y el periestio del borde lateral escapular tiene su vascularización a partir de la arteria circunfleja escapular, rama de la subescapular.

La arteria circunfleja emerge del espacio triangular muscular y se divide en una rama horizontal (colgajo escapular) y una rama vertical (colgajo paraescapular) que irrigan un territorio cutáneo de 14 × 21 cm que recubre la escápula.

La singular disposición anatómica de los vasos permite que la parte ósea del colgajo se pueda disponer de forma independiente tridimensionalmente respecto a la pa-

leta cutánea. La movilidad de las partes blandas respecto al hueso permite reconstruir defectos orofaciales complejos, donde los requerimientos de tejidos blandos sean tan importantes como el propio defecto óseo.

Las opciones reconstructivas con este colgajo son innumerables ya que se puede obtener como colgajo únicamente muscular, musculocutáneo, osteomiocutáneo, o se puede asociar el dorsal ancho y el serrato anterior (megaflyp)¹⁸.

Además la piel del escapular es fina, libre de pelo, fácilmente plegable y de un color bastante parecido a la piel facial²⁴.

El colgajo proporciona hueso corticoesponjoso bien vascularizado (1,5-3 cm de ancho y 10-14 cm de largo). Adicionalmente podemos obtener otros 3-4 cm del ángulo escapular si incorporamos la arteria angular (rama arteria toracodorsal).

Entre los inconvenientes de este colgajo destaca la necesidad de dar la vuelta al paciente. Para evitarlo se ha propuesto trabajar con el enfermo de lado, pero esto dificulta mucho el trabajo en dos equipos. Además, la cantidad de hueso es limitada, lo que dificulta la reconstrucción de grandes defectos y la colocación de implantes. La cicatriz suele ser muy antiestética y no es posible la reinnervación sensitiva del colgajo.

Las características son: diámetro del pedículo, 3-4 mm; longitud, según Swartz et al²¹ y Neukam et al²⁵, de 4-6 cm desde el borde escapular a la arteria axilar (si no se toma hueso es de 6-9 cm (al incorporar hueso se acorta el pedículo); longitud del hueso, 14 cm en varones y 10 cm en mujeres, si incluimos la punta, 3-4 cm adicionales; espesor de hueso, 1,5 × 3 cm, y superficie de piel, 14 × 21 cm (tamaños mayores de 12 cm dificultan el cierre directo).

Se trata de colgajo que menos hemos utilizado. Creemos que tiene indicaciones muy precisas:

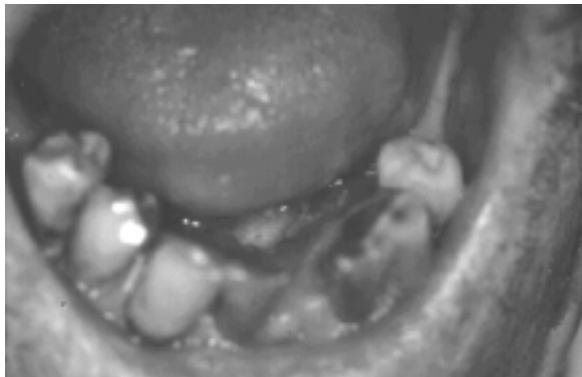
– Defectos orofaciales tridimensionales con grandes defectos de partes óseas y partes blandas tanto intraorales como extraorales.

– Cuando existe vasculopatía periférica, con afección del sistema iliofemoral y tibioperoneo, y el defecto no pueda reconstruirse con un colgajo osteomiocutáneo trapecial.

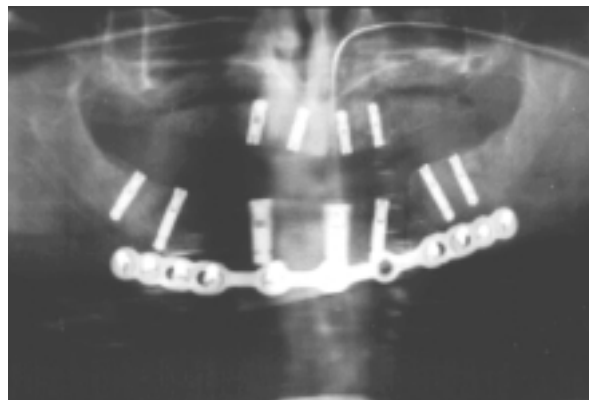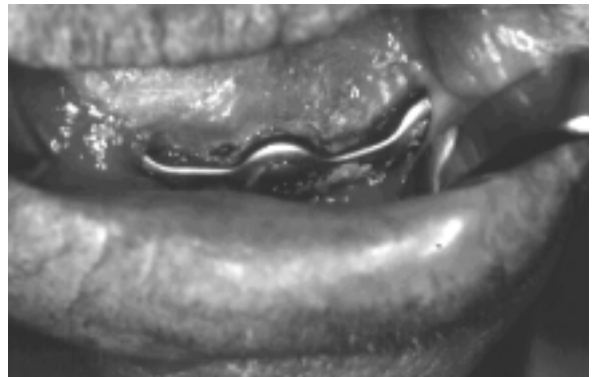Habitualmente se talla la escápula contralateral al defecto por dos razones²⁶: el tallado del colgajo escapular desinserta varios músculos de la extremidad superior (porción larga del tríceps, redondo mayor, redondo menor y el músculo subescapular), lo que origina debilidad en el brazo. Si además realizamos en ese lado un vaciamiento radical, aumentará la limitación del hombro. Por tanto, para evitar que se sumen la debilidad del brazo y la del hombro, se talla la escápula contralateral al defecto y al vaciamiento radical. Como segunda razón destacamos que, al utilizar la escápula contralateral y orientar el borde lateral de la escápula hacia abajo en la neomandíbula, conseguimos que el pedículo emerja por distal, en la zona del ángulo. De esta forma la orientación del pedículo en el cuello es óptima.

La debilidad de la extremidad superior se minimiza inmovilizándola durante días en el postoperatorio, seguido de un riguroso programa de fisioterapia²⁴.

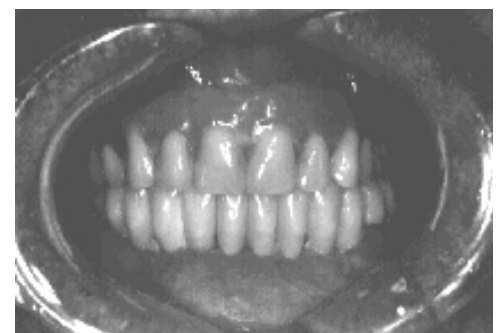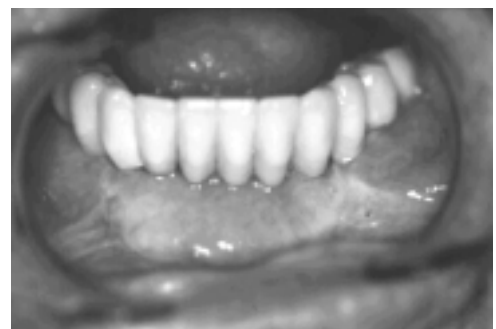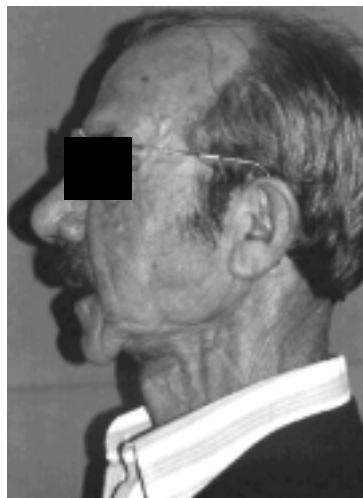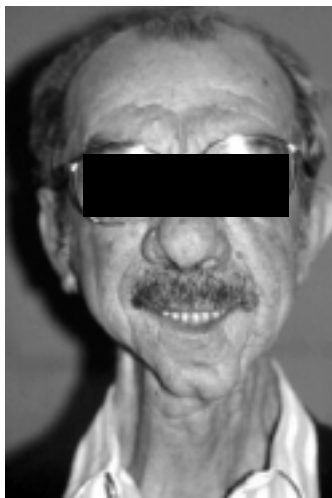
Respecto a los 7 pacientes reconstruidos con este colgajo (fig. 4), 5 lo fueron por cáncer epidermoide de orofa-



Exposición intraoral de la placa, dos años después de la cirugía y radioterapia.



Ortopantomografía postoperatoria con el colgajo de la cresta reconstruyendo la sínfisis.



Resultado postoperatorio 6 años después. Vista de frente y perfil. Imagen intraoral de la rehabilitación fija impantorretenida de metal-resina. Obsérvese la mucosalización de la paleta cutánea del colgajo de la cresta ilíaca. Sobre-dentadura superior sobre implantes y detalle de la oclusión.

Fig. 3. Varón de 61 años con carcinoma epidermoide de suelo de boca (1992). Se realizan vaciamiento cervical bilateral, mandibulectomía segmentaria en la región de la sínfisis y resección con amplios márgenes. Reconstrucción con placa mandibular y colgajo miocutáneo de pectoral mayor. Radioterapia complementaria. En 1994, exposición intraoral de la placa. Reconstrucción con colgajo microquirúrgico de la cresta ilíaca. Implantes simultáneos en el colgajo.

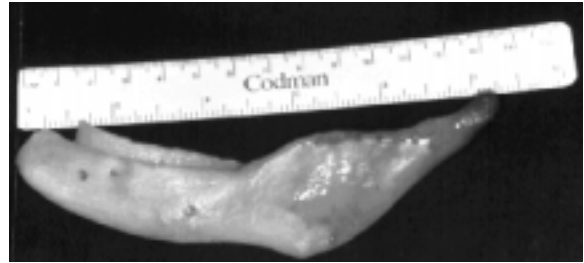
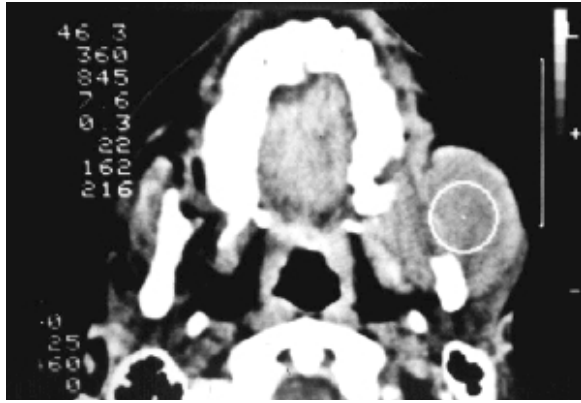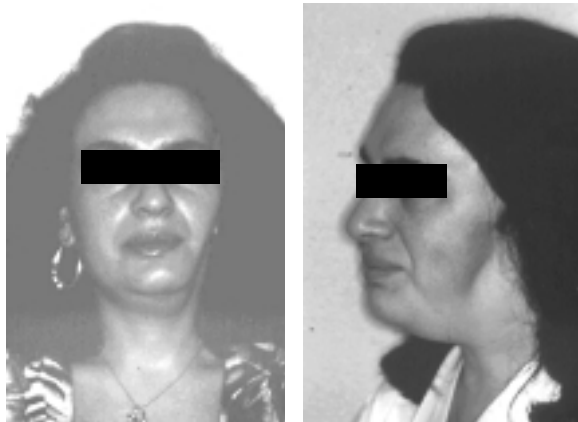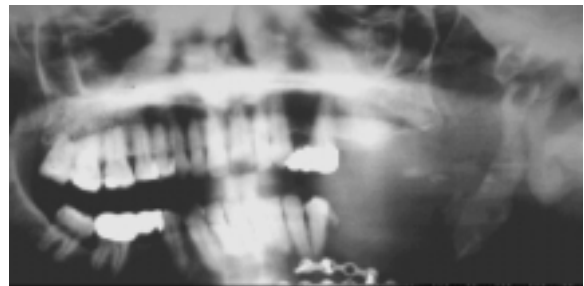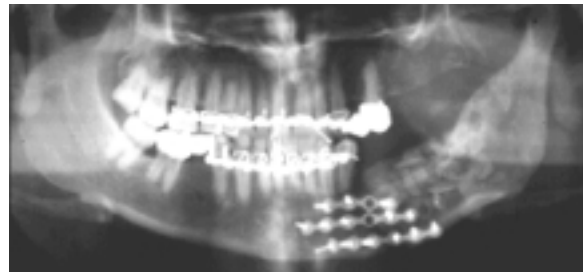


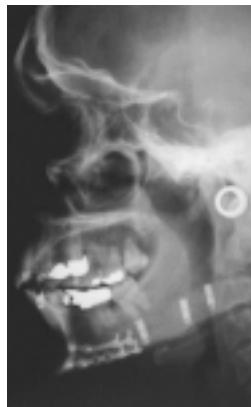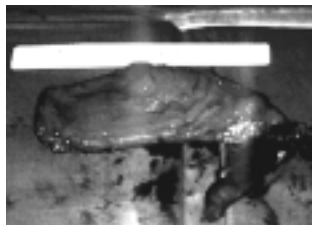
Imagen preoperatoria de la TAC, bandeja ósea y colocación de la misma. Se fija mediante miniplacas.



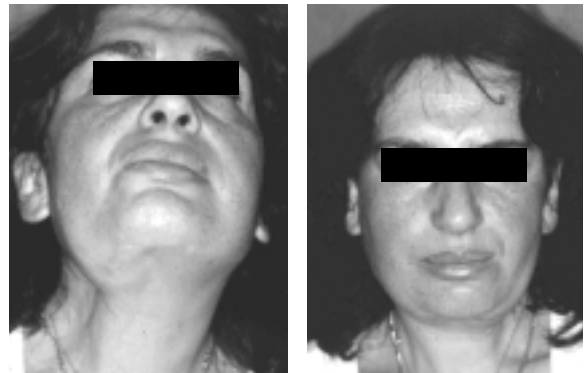Secuela estética: vista frontal y lateral.



Ortopantomografía de control postoperatoria. Se comprueba el buen resultado del procedimiento.
Ortopantomografía a los 16 meses: reabsorción del injerto de esponjosa y de la bandeja ósea. Secuela estética y funcional.



Colgajo microquirúrgico escapular con segmento óseo y abundante contenido en tejido blando para relleno de la región submandibular que mejore el efecto estético. Colocación de tres implantes.



Resultado final.

Fig. 4. Colgajo escapular. Mujer de 47 años con carcinoma epidermoide de mucosa yugal. Resección y reconstrucción con bandeja formada por mandíbula de cadáver rellena de chips de esponjosa de cresta ilíaca.

ringe (dos casos), base de lengua (un caso), mucosa yugal (un paciente) o trigono retromolar (un paciente), todos con importante afección de partes blandas. Uno de ellos se sometió a reconstrucción por adenocarcinoma de glándula submaxilar con afección de piel cervical y el último fue intervenido por una secuela mandibular de radioterapia por un carcinoma de trigono. En todos los casos el colgajo escapular proporcionó suficiente tejido blando para asegurar la reconstrucción. La combinación del colgajo cutáneo escapular y el paraescapular nos ha permitido cerrar defectos tridimensionales que se extendían, por ejemplo, al trigono retromolar, base de la lengua, pared lateral de la faringe y paladar blando. Sólo dos de estos 7 pacientes han sido reconstruidos con implantes.

Conclusiones

1. La cirugía ablativa locorregional es la clave para la posible curación del paciente.
2. La reconstrucción es la base para la buena calidad de vida del paciente. Por tanto, somos totalmente partidarios de la reconstrucción inmediata.
3. La reconstrucción debe restablecer tanto los defectos óseos como los de partes blandas intra y extraorales.
4. La reconstrucción debe perseguir dos principios básicos: buena estética y buena función.
5. La técnica reconstructiva a elegir dependerá de: a) la localización del defecto; b) longitud del defecto; c) existencia o no de defectos de partes blandas, extra o intraorales; d) cirugía realizada previamente (cuando se trate de reconstrucciones diferidas); e) cirugía regional que vamos a realizar en ese momento, y f) edad y estado general del paciente.

Bibliografía

1. Demergasso F, Piazza M. Colgajo cutáneo aislado a pedículo muscular en cirugía reconstructiva por cáncer de cabeza y cuello. Técnica original. Actas de XLVII Congreso Argentino de Cirugía. Fórum de investigación. Buenos Aires, 1976.
2. Navarro-Vila C, Borja-Morant A, Cuesta M, López de Atalaya F, Salmerón JI, Barrios JM. Aesthetic and functional reconstruction with the trapezius osseomyocutaneous flap and dental implants in oral cavity cancer patients. *J Craniomaxillofac Surg* 1996;24:322-9.
3. Navarro Vila C, Zárate Salazar J, Molini Dezotti D, Martínez Alegría J, Izaguirre Espinoza H, Suñer Machado M, et al. Reconstruction experience with myocutaneous and osteomyocutaneous skin flaps in oncological surgery of the head and neck. *J Maxillofac Surg* 1984;12:107-13.
4. Netterville JL, Panje WR, Maves MD. The trapezius myocutaneous flap. Dependability and limitations. *Arch Otolaryngol Head Neck Surg* 1987;113:271-81.
5. Cuesta Gil M. Reconstrucción mandibular con el colgajo osteomio-cutáneo trapecial. Estudio de 42 casos. *Rev Esp Cirug Oral Maxilof* 1995;17:63-81.
6. Panje W, Morris M. Trapezius osteomyocutaneous flap. In: Komisar A, editor. *Mandibular reconstruction*. New York: Thieme, 1997; p. 45-55.
7. Cuesta M, Ochandiano S, Barrios JM, Navarro Vila C. Rehabilitación oral con implantes osteointegrados en pacientes oncológicos [en prensa]. *Rev Esp Cir Oral Maxilof* 2001;23:171-82
8. Taylor GI, Miller DH, Ham FJ. The free vascularized bone graft. A clinical extension of microvascular techniques. *Plast Reconstr Surg* 1975;55:533-44.
9. Hidalgo D. Fibula free flap: a new method of mandible reconstruction. *Plast Reconstr Surg* 1989;84:71807.
10. Moscoso JF, Keller J, Geneden E, Weinberg H, Biller H, Buchbinder D, et al. Vascularized bone flaps in oromandibular reconstruction. *Arch Otolaryngol Head Neck Surg* 1994;120:36-43.
11. Urken ML. Composite free flaps in oromandibular reconstruction. Review of the literature. *Arch Otolaryngol Head and Neck* 1991;117:724-32.
12. Horiuchi K, Hattori A, Inada I, Kamibayashi T, Sagimura M, Yajima H, et al. Mandibular reconstruction using the double barrel fibular graft. *Microsurgery* 1995;16:450-4.
13. Siciliano S, Lengele B, Reychler H. Distraction osteogenesis of a fibula free flap used for mandibular reconstruction: preliminary report. *J Craniomaxillofac Surg* 1998;26:386-90.
14. Wei FC, Chen HC, Chuang CC, Noordhoff MS. Fibular osteoseptocutaneous flap: anatomic study and clinical application. *Plast Reconstr Surg* 1986;78:191-9.
15. Futran N, Stack BC, Payne LP. Use of color Doppler flow imaging for preoperative assessment in fibular osteoseptocutaneous free tissue transfer. *Otolaryngol Head Neck Surg* 1997;117:660-3.
16. Futran N, Stack BC, Zaccardi MJ. Preoperative color flow doppler imaging for fibula free tissue transfers. *Ann Vasc Surg* 1998;12:445-50.
17. Hidalgo D. Discussion "Fibula osteoseptocutaneous flap for reconstruction of composite mandibular defects" by Wei F, Seah C, Tsai Y, Liu S, Tseu M. *Plast Reconstr Surg* 1994;93:305.
18. López de Atalaya FJ. Utilización de los colgajos microquirúrgicos en cirugía maxilofacial [tesis doctoral]. Madrid: Universidad Complutense, 1996.
19. Genden E, Buchbinder D, Chaplin JM, Lueg E, Funk GF, Urken ML. Reconstruction of the pediatric maxillae and mandible. *Arch Otolaryngol Head Neck Surg* 2000;126:293-300.
20. Teot L, Bosse JP, Maffareg R, et al. The scapular crest pedicled bone graft. *Int J Microsurg* 1981;3: 257-62.
21. Swartz WM, Banis JC, Newton ED, Ramasastry SS, Jones NF, Acland R. The osteocutaneous scapular flap for mandibular and maxillary reconstruction. *Plast Reconstr Surg* 1986;77:530-45.
22. Baker SR, Sullivan MJ. Osteocutaneous free scapular flap for one stage mandibular reconstruction. *Arch Otolaryngol Head Neck Surg* 1988;114:267.
23. Sullivan MJ, Carroll WR, Baker SR. The cutaneous scapular free flap in head and neck reconstruction. *Arch Otolaryngol Head Neck Surg* 1990;116:600-3.
24. Kuriloff D, Sullivan M. Mandibular reconstruction using vascularized bone grafts. *Otolaryngol Clin North Am* 1991;24:1391-418.
25. Neukam FW, Schmelzeisen R, Schliephake H. Oromandibular reconstruction with vascularized bone grafts in combination with implants. *Oral and Maxillofac Surg Clin N Am* 1994;7:717-38.
26. Deschler DG, Hayden RE. The optimum method for reconstruction of complex lateral oromandibular-cutaneous defects. *Head Neck* 2000;22:674-9.