

Mionecrosis de la pared abdominal

Juan Janer^a, Vicente Ayuso^a, Juan Valverde^a, Albert Pahissa^b, José Vidal^c y José María Moreno^a

^aServicio de Cirugía General. Hospital de l'Esperit Sant. Santa Coloma de Gramenet. Barcelona.

^bServicio de Enfermedades Infecciosas. Hospital Universitario Vall d'Hebron. Barcelona.

^cServicio de Cirugía General. Hospital Universitario Vall d'Hebron. Barcelona. España.

Resumen

En este trabajo hacemos una revisión de las infecciones necrosantes de la pared abdominal, ya que consideramos que pueden ser graves tras un traumatismo o una intervención quirúrgica sobre ellas. El diagnóstico clínico basado en los cultivos de gérmenes debe ser temprano, ya que, según los resultados, deberá instaurarse sin demora la antibioterapia adecuada y será preciso realizar desbridamientos amplios y agresivos. La mortalidad oscila entre el 30 y el 70%, y puede llegar al 80-100% en casos de retraso del diagnóstico o de aparición de shock séptico. Según el resultado de los cultivos efectuados, las variedades etiológicas son la mionecrosis por *Clostridium* y la fascitis necrosante.

Palabras clave: Infecciones graves pared abdominal. Fascitis necrosante. Eventración. Tratamiento mionecrosis.

MYONECROSIS OF THE ABDOMINAL WALL

The present article reviews necrotizing infections of the abdominal wall, since we believe that these may be severe after trauma or surgical intervention in this region. Clinical diagnosis based on culture of microorganisms should be performed early since, depending on the results, appropriate antibiotic therapy should be initiated without delay with extensive and aggressive debridement. Mortality ranges from 30-70% and can be as high as 80-100% in cases of delayed diagnosis or septic shock. Depending on the results of the cultures performed, the etiological varieties are clostridial myonecrosis and necrotizing fasciitis.

Key words: Severe abdominal wall infections. Necrotizing fasciitis. Eventration. Myonecrosis treatment.

Introducción

Las infecciones necrosantes de la pared abdominal se caracterizan por su gravedad. Es muy importante que el diagnóstico clínico y la instauración del tratamiento médico quirúrgico correcto sean tempranos. Para ello, deben efectuarse desbridamientos amplios y agresivos, así como cultivos para gérmenes aerobios y anaerobios, que posteriormente informarán sobre si el tratamiento antibiótico empírico administrado es el adecuado. La mortalidad de estos procesos oscila entre el 30 y el 70%, y puede llegar al 80-100% en caso de retraso en el diagnóstico o de aparición de un shock séptico^{1,2}.

Se trata de una enfermedad rara en ausencia de un traumatismo o una intervención quirúrgica.

En casos avanzados es difícil diferenciar las dos variedades etiológicas definidas: mionecrosis por *Clostridium* y fascitis necrosante. La distinción se establece según el resultado de los cultivos efectuados.

Infecciones necrosantes clostridiales

– Celulitis localizada. Enfermedad sin afección sistémica que requiere un desbridamiento limitado al tejido necrótico.

– Celulitis diseminada. Forma grave de la enfermedad, con evolución rápida a shock séptico y coagulación intravascular diseminada. En los planos fasciales se produce crepitación, pero no mionecrosis.

– Mionecrosis. Aparece tras un período de incubación de 24-48 h. La forma de aparición es rápida y con signos clinicobiológicos de gravedad. En una fase precoz observamos una celulitis diseminada, mionecrosis y necrosis licuefactiva del tejido subcutáneo. La piel adquiere un aspecto amarillento bronceado y sobre ella aparecen crepitación, lesiones ampollasas con contenido de material

Correspondencia: Dr. J. Janer.
Servicio de Cirugía General. Hospital de l'Esperit Sant.
Avda. Mossen Pons i Rabadà, s/n.
08923 Santa Coloma de Gramenet. Barcelona. España.

Manuscrito recibido el 22-1-2003 y aceptado el 1-9-2003.

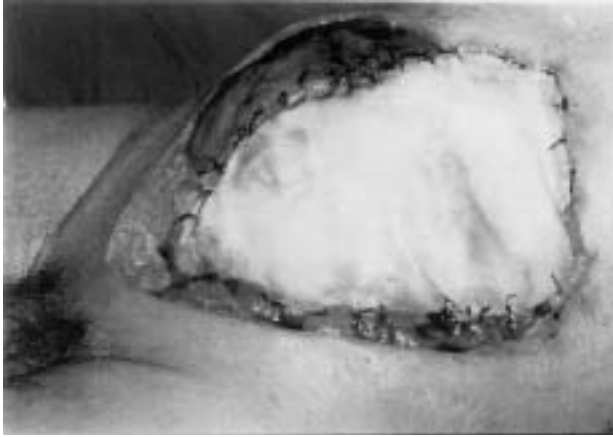

Fig. 1. Mionecrosis poscirugía cólica por *Clostridium*. Desbridamiento y contención temporal.

oscuro con formación de gas, con exudado serosanguinolento. Asimismo, se observan placas de necrosis de color verde oscuro con flictenas de olor fétido intenso agrídule.

El tejido muscular de la pared, como consecuencia de la potente acción vasoconstrictora de las exotoxinas sintetizadas por los clostridios que condicionan una lesión isquémica, aparece pálido, edematoso y más adelante como carne roja no viable que no se contrae ni sangra al corte³.

La mionecrosis clostridial suele estar producida, en un 80-95% de los casos, por *Clostridium perfringens*, en un 10-40% por *C. novyi* y en un 5-20% por *C. septicum*^{1,3,4}. En raras ocasiones se han implicado otras especies (*C. histolyticum*, *C. bifermentans*, *C. fallax*).

Asimismo, no es infrecuente cultivar en la misma lesión otros microorganismos (p. ej., *Escherichia coli*, *Enterobacter* spp., *Enterococcus* spp.), lo que refleja el carácter contaminante del traumatismo o lesión inicial¹. *C. perfringens* suele asociarse con una herida traumática muy contaminada. *C. septicum* tiene una capacidad infectiva superior y su presencia es más frecuente en la forma espontánea que se observa en pacientes con una enfermedad de base (p. ej., neoplasias, inmunodeficiencias, obesidad ocluida, infección urinaria o úlceras de decúbito).

Existe una relación entre la infección de pared y la existencia de un foco intestinal, que puede ser una neoplasia de colon (fig. 1) hasta entonces oculta, fistulizada a pared⁵⁻⁸.

El diagnóstico se efectúa según los siguientes criterios:

1. Clínica de aparición brusca, con evolución rápida y signos de gravedad.
2. Analítica general compatible con hemólisis y rabdomiólisis intensa (creatininasa elevada)⁹.
3. Tinción de Gram del exudado de la herida positiva, con la presencia de bacilos grampositivos. Asimismo, es característica la escasa presencia de leucocitos polimorfonucleares.
4. Una radiología compatible, es decir, una ecografía, una tomografía computarizada (TC) o una resonancia

magnética (RM) en la que se aprecie un músculo tumefacto con exudado en el compartimiento muscular. La realización de pruebas complementarias tendría más bien un valor académico ya que, dada la rapidez de la progresión del cuadro y la necesidad de actuar de manera temprana, la inspección quirúrgica es la mejor manera de descartar o confirmar esta entidad clínica.

La terapia antibiótica supone una medida fundamental, sumada a la cirugía y a otras medidas, que se comentarán más adelante.

La penicilina G sódica, a la dosis de 2 millones de unidades i.v. cada 3-4 h, es el tratamiento fundamental; habitualmente se asocia con clindamicina a dosis de 600 mg i.v. cada 6-8 h; es preferible utilizar clindamicina que metronidazol, ya que *in vitro* se ha demostrado la existencia de antagonismo entre metronidazol y penicilina, mientras que con el empleo concomitante de clindamicina se han obtenido mejores resultados que con penicilina sola. En pacientes con alergia grave a la penicilina puede utilizarse cloramfenicol.

En casos de infección con flora mixta en la tinción de Gram puede ampliarse el espectro con otros antibióticos (ciprofloxacino o cefotaxima); además, existe la posibilidad de empleo de carbapenem (imipenem o meropenem), siempre a dosis plenas y por vía i.v.

Infecciones necrosantes no clostridiales

Entre las miositis necrosantes no clostridiales se incluyen 4 entidades diferentes de la gangrena gaseosa, tanto en su aspecto clínico como microbiológico. Estas 4 entidades son: a) mionecrosis anaeróbica estreptocócica; b) mionecrosis anaeróbica nocolostridial sinérgica; c) gangrena vascular infectada, y d) mionecrosis por *Aeromonas hydrophila*.

Mionecrosis anaeróbica estreptocócica

Se trata de una miositis intersticial aguda parecida clínicamente a la gangrena gaseosa subaguda clostridial. Las manifestaciones clínicas se caracterizan por signos inflamatorios asociados a un exudado seropurulento abundante a los 3-4 días del traumatismo. El dolor suele aparecer más tarde, a no ser que la gangrena gaseosa se produzca de manera temprana. El gas está presente en el músculo y las fascias, aunque usualmente de forma localizada. La herida suele tener un olor agrio. La musculatura afectada está descolorida y no reacciona a los estímulos. En contraste con la gangrena gaseosa, en las fases precoces suele observarse un importante eritema cutáneo. Si no se trata adecuadamente, la infección progresa con la aparición de toxemia grave, gangrena franca y shock.

En el exudado podemos observar la presencia de abundantes estreptococos y leucocitos polimorfonucleares. La infección suele ser mixta (estreptococos anaerobios con estreptococos del grupo A o *Staphylococcus aureus*). El diagnóstico diferencial debe de ser efectuado con la mionecrosis clostridial^{1,10}.

El tratamiento incluye dosis elevadas de penicilina, 2-4

millones de unidades cada 4 h i.v., y un agente antiestafilocócico (cloxacilina o vancomicina en casos de alergia a los betalactámicos) si es necesario. Otras alternativas serían: 2 g/8 h de amoxicilina-ácido clavulánico i.v., 4,5 g/8 h de piperacilina-tazobactam i.v. o bien 1 g/8 h de imipenem-cilastatina i.v.

Es indispensable la práctica de un desbridamiento quirúrgico amplio (véase más adelante).

Mionecrosis anaeróbica no clostridial sinérgica

También es conocida como celulitis necrosante sinérgica y afecta a la piel, el tejido celular subcutáneo, la fascia y el músculo. Las alteraciones más importantes se observan en el tejido celular subcutáneo y en la fascia. La gangrena de Fournier formaría parte de este subgrupo. Entre los factores predisponentes encontramos la diabetes, la obesidad, la edad avanzadas y la enfermedades cardiovascular y renal. La mayoría de los procesos se localizan en las extremidades inferiores o bien cerca de la zona perineal¹¹⁻¹⁴.

Las lesiones suelen manifestarse inicialmente como pequeñas úlceras cutáneas que drenan un exudado purulento maloliente oscuro. Suelen aparecer áreas de gangrena de color gris-azulado alrededor de las zonas de drenaje. El dolor es un síntoma importante. En aproximadamente una cuarta parte de enfermos se observa la presencia de gas. Los enfermos suelen estar graves y la mitad de ellos presentan bacteriemia.

El resultado de los cultivos suelen mostrar una flora mixta anaerobia (estreptococos y/o *Bacteroides* spp.) y enterobacterias (*Klebsiella-Enterobacter*, *E. coli*, *Proteus*).

Además del tratamiento quirúrgico amplio y rápido (véase más adelante), el tratamiento antibiótico de elección son los carbapenem (1 g/8 h de imipenem i.v. o 1 g/8 h de meropenem i.v.). Asimismo, está indicada la utilización de la oxigenoterapia hiperbárica, especialmente en la afección del tronco (véase más adelante).

Gangrena vascular infectada

Se trata de una infección mixta que se desarrolla en grupos musculares adyacentes a zonas desvitalizadas como resultado de una insuficiencia arterial. Generalmente suele afectar a las piernas en enfermos diabéticos. Los cultivos suelen detectar la presencia de estreptococos anaerobios, *Proteus* spp. y *Bacteroides* spp. Es frecuente observar un exudado purulento muy maloliente, así como la presencia de gas. La infección no se extiende fuera del área vascular isquémica y respeta a los grupos musculares adyacentes bien vascularizados.

Además del adecuado tratamiento quirúrgico, la antibioterapia recomendada sería amoxicilina-ácido clavulánico o bien carbapenem a las dosis anteriormente recomendadas.

*Mionecrosis por *Aeromonas hydrophila**

Puede observarse un cuadro de mionecrosis rápidamente progresiva por *Aeromonas hydrophila* en traumatismos penetrantes que ocurren dentro del agua o asocia-

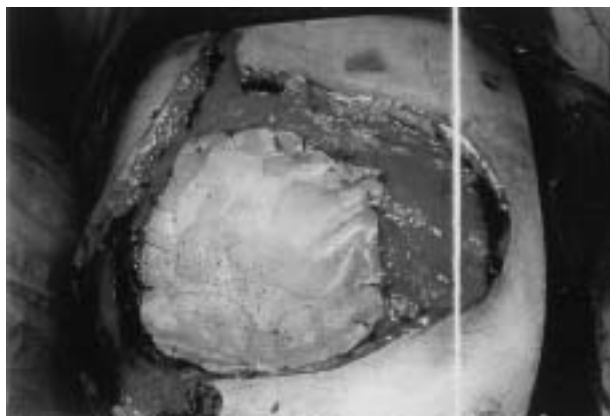


Fig. 2. Desbridamiento y contención temporal con malla Silastic.

dos con el pescado u otros animales acuáticos. El inicio temprano y una rápida progresión son similares a los de la gangrena gaseosa clostridial. Es habitual la presencia de gas. Asimismo, al igual que en la gangrena gaseosa por clostridios, es frecuente la presencia de dolor, edema importante, bullas con contenido serosanguinolento y toxicidad sistémica. La bacteriemia es habitual^{15,16}. El tratamiento, al igual que en los otros procesos comentados, se basa en la asociación de un amplio desbridamiento quirúrgico y la administración de antibióticos. Los más recomendables serían las cefalosporinas de la tercera o cuarta generación, aztreonam, carbapenem (imipenem o meropenem) o fluoroquinolonas, asociados o no a aminoglucósidos.

Tratamiento

La terapia general se fundamenta en tres pilares: cirugía, oxigenoterapia hiperbárica y antibioterapia.

Cirugía

La cirugía de las infecciones necrosantes de la pared abdominal está bien establecida: a) desbridamiento urgente y agresivo; b) utilización de un procedimiento de contención temporal (fig. 2), y c) reconstrucción plástica secundaria.

Primero se procederá a un desbridamiento amplio con extirpación de todos los tejidos necróticos, estableciendo vías de drenaje aéreo con soporte nutricional suficiente, nutrición parenteral total o enteral a través de una bomba de infusión^{2,8,17}.

Posteriormente se elegirá el procedimiento de contención temporal para evitar el prolapso visceral, para lo cual disponemos de dos métodos de cobertura que tienen en común el hecho de que, siempre que se pueda, se recurrirá a la cobertura de todo el defecto con el epiplón, para protección de las asas intestinales.

*Procedimiento de contención temporal según técnica de Ogilvie*¹⁸. Cobertura del defecto con 6 láminas de linitul suturadas al borde del defecto. Transcurridas 3 semanas, proceder a la reconstrucción con injertos de piel,

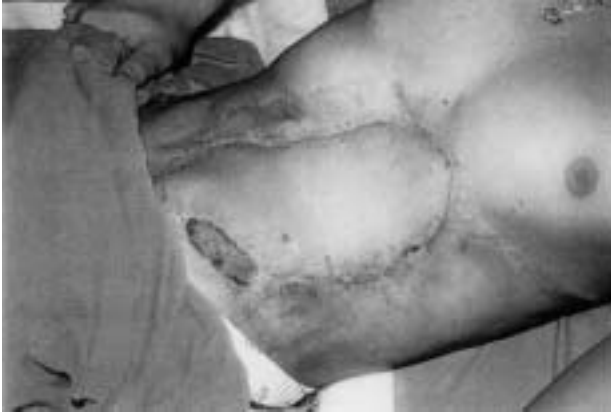

Fig. 3. Reconstrucción con injerto libre miocutáneo del dorsal ancho.

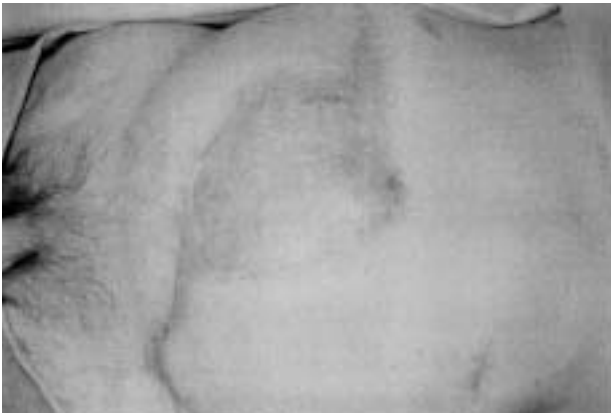

Fig. 4. Epitelización a los 2 meses de retirar la prótesis.

previa exéresis de las láminas de linitul.

Una variedad del procedimiento consiste en utilizar en el proceso de reconstrucción un colgajo cutáneo muscular pediculado o bien libre (fig. 3).

Procedimiento de contención temporal con prótesis. Pueden utilizarse prótesis irreabsorbibles con polipropileno, politetrafluoretileno o compuesta¹⁹⁻²⁴, o bien reabsorbibles²⁵⁻²⁹. Después de 3 semanas se extrae la malla irreabsorbible (no se extrae en el caso de las reabsorbibles), y se procede a la reconstrucción plástica con injertos o colgajos.

En la elección de la prótesis a utilizar debe tenerse en cuenta los siguientes aspectos: el empleo del material reabsorbible²⁵⁻²⁹ no hace necesaria su extracción; por ello, hay una menor posibilidad de desarrollo de fístula, pero un mayor índice de desarrollo de una eventración, así como defectos en las fascias; la utilización de material irreabsorbible²⁵⁻²⁹ comporta un mayor riesgo de aparición de fístulas postextracción, posibilidad que se reduce cuando el contacto visceral se realiza con politetrafluoretileno, ya que el polipropileno es más agresivo.

Las mallas compuestas, introducidas recientemente,

cubrirán mejor esta indicación de contención temporal.

Las principales complicaciones que se han descrito asociadas a la técnica de contención temporal con mallas son: a) progresión de la infección de pared, con el riesgo de desarrollar peritonitis; b) aparición de fístulas intestinales; c) extrusión de la prótesis (fig. 4); d) evisceración, y e) desarrollo de eventraciones y defectos en las fascias^{30,31}.

Oxigenoterapia hiperbárica

Produce un importante incremento de las presiones tisulares de oxígeno, que permite marcar con claridad el límite entre tejidos viables y necróticos y, con ello, reducir en algunos casos la morbilidad y la mortalidad hasta un 20%².

Los protocolos de actuación incluyen esta modalidad terapéutica si su disponibilidad es real^{2,8,17,32}.

En primer lugar se actúa sobre la lesión mínima encaminada a eliminar todos los tejidos claramente necróticos; a continuación, transcurridas 24-72 h, una vez se han realizado entre 3 y 7 sesiones de oxigenoterapia hiperbárica, con lo que se suele conseguir una clara delimitación de las zonas de tejido sano de las de tejido desvitalizado, se procede a la exéresis quirúrgica, no excesivamente mutilante.

Antibioterapia

Este aspecto ya se ha comentado en apartados anteriores.

Bibliografía

1. Altemeier WA, Fullen WE. Prevention and treatment of gas gangrene. JAMA 1971;217:806-13.
2. Desola J, Escolá E, Moreno E, Muñoz MA, Sánchez U, Murillo F. Tratamiento combinado de la gangrena gaseosa con oxigenoterapia hiperbárica. Cirugía y antibióticos. Estudio colaborativo multicéntrico nacional. Med Clin (Barc) 1990;94:641-50.
3. Koransky JR, Stargel MD, Dowell UR. Clostridium septicum bacteremia: its clinical significance. Am J Med 1979;66:63-6.
4. Caplan ES, Kluge RM. Gas gangrene: review of 44 cases. Arch Intern Med 1976;136:788-93.
5. Welch WH. Morbid complications caused by bacillus Aerogenes capsulatus. Bull Johns Hopkins Hosp 1900;11:185.
6. McSwain B, Sawyer JL, Lawlr MR Jr. Clostridial infections of the abdominal wall. Ann Surg 1966;163:859-65.
7. Silver MD. Gas gangrene following perforation of the alimentary canal; report of four cases. Can MAY 1961;84:1418-20.
8. Lagunas E, Escartín A, Elía N, Arribas M, Carranza F, Val-carreras A, García Gil F. Gangrena gaseosa de la pared abdominal después de colecistectomía. Cir Esp 1999;66:558-60.
9. Hernández F, Pérez M, Talavera A, Domínguez G, Alonso J, Enamorado R. Shock séptico tras mionecrosis espontánea por Clostridium septicum. Med Intens 1995;19:213-6.
10. Chambers CH, Bond GF, Morris JM. Synergistic necrotizing myositis complicating vascular injury. J Trauma 1997;14:980-3.
11. Casali RE, Tucker WE, Petrino RA. Post operative necrotizing fasciitis of the abdominal wall. Am J Surg 1990;140:787-90.
12. Galbut DL, Gerber TL, Belgrair AV. Spontaneous necrotizing fasciitis. Occurrence secondary to occult diverticulitis. JAMA 1977;238:2302-7.
13. Indriani P, Oliver GC. Synergistic soft tissue infections of the perineum. Dis Colon Rectum 1992;35:640-7.

14. Nickel JC, Morales A. Necrotizing fasciitis of the male genitalia (Fournier's gangrene). *Can Med Assoc J* 1983;129:445-9.
15. Gold WL, Salit TE. *Aeromonas hydrophila* infections of skin and soft tissue: report 11 cases and review. *Clin Infect Dis* 1993;16:69-74.
16. Vukmir RB. *Aeromonas hydrophila*: myofascial necrosis and sepsis. *Intensive Care Med* 1992;18:172-4.
17. Cristoferi G, Fabris G, Ronconi A, Bozza F, Gallasi G, Bucca D, et al. La gangrène gazeuse. Considérations cliniques, pronostic et perspectives thérapeutiques selon notre expérience. *J Chir (Paris)* 1991;128:243-6.
18. Ogilvie WH. The late complication of abdominal war-wounds. *Lancet* 1940;2:253-6.
19. Stone HH, Favian TC, Turkleson ML, Jurkiewicz AJ. Management of acute full-thickness losses of the abdominal wall. *Ann Surg* 1981;193:612-8.
20. Pokornoy WJ, Thal AP. A method for primary closure of large contaminated abdominal wall defects. *J Trauma* 1973;13:542-7.
21. Ivatury RR, Nallathambi M, Prakashchandra MR, et al. Open management of the septic abdomen: therapeutic and prognostic considerations based on APACHE II. *Crit Care Med* 1989;17:511-7.
22. Jones JW, Jurkovich GJ. Polypropylene mesh closure of infected abdominal wounds. *Am J Surg* 1989;59:73-6.
23. Voyles CR, Richardson JB, Bland KI, et al. Emergency abdominal wall reconstruction with polypropylene mesh. *Ann Surg* 1981;194: 219-23.
24. Bauer JJ, Salky BA, Gelernt IM, Kreel I. Repair of large abdominal wall defects with expanded polypropylene (PTFE). *Ann Surg* 1987;206:765-9.
25. Dayton M, Buchele B, Shirazi S, Hunt L. Use of an absorbable mesh to repair contaminated abdominal wall defects. *Arch Surg* 1986;121:954-60.
26. Greene MA, Mullins RJ, Malangoni MA, Feliciano PD, Richardson D, Polk HC Jr. Laparotomy wound closure with absorbable polyglycolic acid mesh. *Surg Gyn Obst* 1993;176:213-8.
27. Law NW. A comparison of polypropylene mesh expanded polytetrafluorethylene patch and polyglycolic acid mesh for the repair of experimental abdominal wall defects. *Acta Chir Scand* 1990;156:579-762.
28. Brown GL, Richardson JD, Malangoni MA, et al. Comparison of prosthetic materials for abdominal wall reconstruction in the presence of contamination and infection. *Ann Surg* 1985;201:705-11.
29. Nagy KK, Fildes JJ, Mahr C, Roberts RR, Krosner SM, Joseph KT, et al. Experience with three prosthetic materials in temporary abdominal wall closure. *The Am Surg* 1996;5:331-5.
30. Mastboom WJB, Kuypers HHC, Schoots FJ, Wobbles T. Small-bowel perforation complicating the open treatment of generalized peritonitis. *Arch Surg* 1989;124:689-92.
31. Schein M, Decker GAG. Gastrointestinal fistules associated with large abdominal wall defects: experience with 43 patients. *Br J Surg* 1990;77:97-100.
32. Stephens MB. Gas gangrene: potential for hyperbaric oxygen therapy. *Postgrad Med* 1996;99:217-20.