

Anisakiasis digestiva. Aspectos de interés para el cirujano

Jaime Zuloaga, Javier Arias y José L. Balibrea

Departamento de Cirugía. Hospital Clínico San Carlos. Universidad Complutense. Madrid. España.

La anisakiasis digestiva es una enfermedad parasitaria que se adquiere tras la ingesta de pescado crudo o poco cocinado. Las manifestaciones clínicas son secundarias a la acción del *Anisakis simplex* sobre la pared del tubo digestivo. Se estima que esta enfermedad actualmente está infradiagnosticada, aunque cada vez es más frecuente la publicación de nuevos casos. La sintomatología es muy variable, en función del área del tubo digestivo donde asiente la larva. Puede simular diversos cuadros quirúrgicos, como obstrucción intestinal, apendicitis, peritonitis, úlcus y enfermedad de Crohn. El cirujano debe ser consciente de esta posibilidad e indagar los antecedentes de ingesta de pescado poco cocinado ante cualquier paciente con un cuadro abdominal agudo. Hay que tener en cuenta que esta posibilidad puede ahorrar muchas laparotomías innecesarias.

Palabras clave: *Anisakiasis. Obstrucción intestinal. Abdomen agudo. Gastroenteritis eosinofílica.*

DIGESTIVE ANISAKIASIS. THE SURGICAL VIEWPOINT

Digestive anisakiasis is a parasitic disease acquired by eating raw or poorly cooked fish. The clinical manifestations depend on the effect of *Anisakis simplex* on the digestive tract wall. It is estimated that this entity is currently under-diagnosed, although published cases are becoming increasingly common. The presenting symptoms vary greatly, depending on where the larvae settle in the gastrointestinal tract. The infection can imitate several surgical conditions such as ileus, appendicitis, peritonitis, ulcer, and Crohn's disease. Surgeons should be aware of this possibility and inquire about previous raw fish consumption in suspected cases. Bearing this possibility in mind can prevent many unnecessary laparotomies.

Key words: *Anisakiasis. Ileus. Acute abdomen. Eosinophilic gastroenteritis.*

Introducción

La anisakiasis es una enfermedad causada por la ingestión de la larva del gusano *Anisakis*, presente con frecuencia en el pescado crudo o poco cocinado.

La gran mayoría de las infestaciones cursan de modo asintomático, o bien se manifiestan por fenómenos de hipersensibilidad inmediata, mediada por IgE.

El interés para el cirujano reside en que dicha enfermedad puede simular cuadros gastrointestinales, como obstrucción intestinal, apendicitis, peritonitis, úlcus y enfer-

medad de Crohn, debido al efecto local de la larva sobre el segmento de tubo digestivo donde asienta.

Epidemiología

El *Anisakis* es un nematodo de la familia *Anisakidae*. Existen 4 especies del género *Anisakis*: *simplex*, *physeteris*, *tipica* y *schupakovi*. Causa zoonosis cuando el ser humano se convierte en huésped accidental, interrumpiendo así el ciclo vital normal del parásito.

El reservorio de estos nematodos está constituido por mamíferos acuáticos (generalmente ballenas y delfines) parasitados en el tubo digestivo. Los huevos excretados eclosionan en el agua, transformándose en larvas en estado 2, que son microscópicas, nadan libremente y son capaces de sobrevivir 2-3 meses.

Al ser ingeridas por pequeños crustáceos integrantes del plancton (primer huésped intermediario), en ellos ten-

Correspondencia: Dr. Jaime Zuloaga Bueno.
Servicio de Cirugía II. Hospital Clínico San Carlos.
Ciudad Universitaria, s/n. 28040 Madrid. España.
Correo electrónico: jzuloaga.hcsc@salud.madrid.org

Manuscrito recibido el 12-3-2003 y aceptado el 17-6-2003.

drá lugar la transformación de las larvas al estadio 3, que son infectivas para peces y calamares, en los cuales una vez ingeridas migran del intestino a los tejidos, sobre todo a la cavidad peritoneal, y crecen hasta alcanzar tamaños macroscópicos de hasta 3 cm o más de longitud. Estas larvas pueden transmitirse de un pez a otro por depredación.

Cuando los peces infectados son ingeridos por ballenas, marsopas, delfines u otros huéspedes definitivos, las larvas penetran en la mucosa gástrica, y se convierten en adultos, y de esta manera se cierra el ciclo vital del parásito¹.

El país con mayor prevalencia de anisakiasis es Japón, debido en parte a la costumbre de tomar pescado crudo o semicrudo. En Europa, el país con mayor número de casos es Holanda.

En nuestro país, existe un alto grado de parasitación en la mayoría de las especies de pescado de consumo habitual (superior incluso al 40% en algunas de ellas), con la única excepción quizá de la sardina, si bien el porcentaje de muestras afectadas es muy variable según la zona de origen y la época del año². A pesar de ello, el número de casos de parasitación por *Anisakis* comunicados en España es menor del que cabría esperar en el segundo país del mundo en cuanto a ingesta de pescado por habitante y año.

Patogenia

El *Anisakis* puede producir enfermedad en el ser humano mediante dos mecanismos: a) el debido a la hipersensibilidad inmediata mediada por IgE, y b) mediante el efecto local del parásito sobre la pared del tubo digestivo.

En cuanto al primer mecanismo, el más frecuente, aunque de menor interés para el cirujano, el parásito posee varios antígenos capaces de inducir la síntesis de IgE, y ocasionar diversos cuadros alérgicos cuya gravedad varía desde una simple urticaria hasta un angioedema e incluso un shock anafiláctico. El diagnóstico de estos cuadros exige un alto índice de sospecha por parte del médico. De modo característico, las manifestaciones alérgicas suelen preceder a las digestivas, en caso de existir estas últimas.

La afección del tubo digestivo se produce con mucha menor frecuencia, y puede ocurrir en pacientes de cualquier edad, aunque la enfermedad es más rara a partir de los 60 años, quizá porque la acidez gástrica, que favorece el desarrollo de la larva, decrece con la edad. Los diversos cuadros se pueden clasificar inicialmente en formas gástricas e intestinales.

En el estómago, el parásito se fija a la mucosa, dando lugar a fenómenos irritativos locales que ocasionan síntomas inespecíficos, del tipo sensación de plenitud, epigastralgia y vómitos, e incluso pueden llegar a manifestarse como HDA. Algunos estudios realizados con microscopía electrónica han demostrado que el parásito produce agujeros y túneles en la mucosa y la submucosa³. La secreción de serinproteasas e hialuronidasas capaces de degradar macromoléculas favorecerían su penetración tisular. En el intestino delgado, los cuadros a que da lugar presentan una mayor variabilidad.

Histopatología

Su denominador común son los fenómenos inflamatorios locales. El parásito penetra en la mucosa y desencadena una reacción inflamatoria de tipo predominantemente alérgico hasta que es extirpado, o bien muere destruido por las defensas del huésped. La respuesta inicial del huésped se observa en las primeras 24 h, con la formación de edema, erosiones, ulceraciones e infiltrados hemorrágicos de la mucosa y submucosa. A partir de entonces, lo que llama la atención desde el punto de vista histopatológico es el parásito o sus restos rodeados de un importante infiltrado eosinófilo, al que con frecuencia se añade un componente variable de linfocitos, células plasmáticas y polimorfonucleares neutrófilos (fig. 1). Este infiltrado eosinófilo se describe en todos los estudios, es constante e invariable en las diferentes localizaciones del parásito y es debido a la producción de potentes factores quimiotácticos para eosinófilos⁴. El huésped adquiere capacidad para destruir las larvas mediante el desarrollo de una respuesta inmunitaria tanto humoral (inmunoglobulinas) como celular (linfocitos T)⁵.

La inflamación se acompaña de un notable edema y afecta predominantemente a la mucosa y la submucosa, aunque en ocasiones es transmural. Característicamente, la pared del tramo afectado se halla muy engrosada, e incluso a veces adquiere un aspecto seudotumoral. En los casos avanzados, existe un grado variable de necrosis, que se manifiesta en forma de ulceración mucosa, y que puede ocasionar incluso la perforación de la viscera⁶.

En recientes estudios se ha sugerido que algunos casos previamente diagnosticados, como gastroenteritis eosinofílica, podrían haber sido causados en realidad por *Anisakis*⁶. De hecho, en una serie de 10 pacientes con diagnóstico inicial de gastroenteritis eosinofílica, reevaluados posteriormente en busca de serología positiva para *Anisakis*, se encontró que 8 de ellos presentaban sensibilización al *Anisakis*, frente a sólo el 10% de 149 controles⁷.

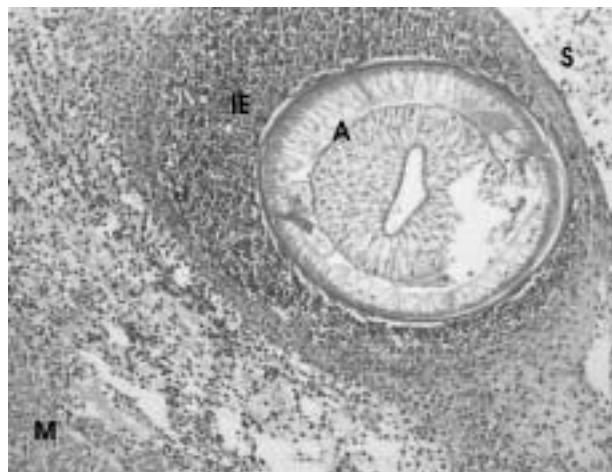


Fig. 1. Corte histológico del apéndice. Se observa un *Anisakis* cortado transversalmente, con un importante infiltrado eosinófilo a su alrededor. IE: infiltrado eosinófilo; S: serosa apendicular; M: capa muscular; A: *Anisakis*. (Cortesía Dr. L. Ortega.)

Clínica

Las manifestaciones alérgicas abarcan todo el rango de posibilidades de reacción de hipersensibilidad tipo I (mediada por IgE): urticaria, angioedema, hipotensión y shock anafiláctico, e incluso asma o empeoramiento de un asma previo. Su grado de intensidad es muy variable y lo único característico es el antecedente de ingesta de pescado poco cocinado y el intervalo libre de algunas horas^{5,8}.

La repercusión local es muy variable según el tramo intestinal afectado. Las manifestaciones clínicas también son inespecíficas y aparecen tras un período de latencia tras la ingesta del pescado, que suele variar entre una y 12 h, para las formas gástricas, y más de 12 h para las intestinales.

La localización gástrica se produce en un 60-70% de los casos; generalmente, se producen náuseas, vómitos y dolor epigástrico, síntomas que se acompañan a veces de una reacción urticarial^{9,10}. En una serie de 178 pacientes a los que se realizó una endoscopia, no se observó preferencia del gusano por ninguna región en particular; se encontró un edema localizado o generalizado, con o sin erosiones, en el 86% de los casos, y una formación seudotumoral en el 43%¹⁰. El gusano se observa con relativa facilidad anclado en la mucosa y puede ser extraído con la pinza de biopsia en la mayoría de las ocasiones. Cuando no se pudieron extirpar las larvas de *Anisakis*, el dolor epigástrico continuó durante algunos días hasta que los gusanos murieron en el espesor de la mucosa. En algunos casos poco frecuentes, la lesión de la mucosa podría haber sido el origen de una hemorragia digestiva alta^{11,12}, y se ha descrito algún caso de úlcus péptico de larga evolución con mala respuesta al tratamiento médico¹³.

Algunos autores distinguen una variedad llamada "anisakiasis gastroalérgica", en la que predominarían los síntomas alérgicos y las manifestaciones digestivas quedan en un segundo plano^{8,12}.

En la localización duodenal predomina la clínica de duodenitis¹⁴, aunque se ha descrito algún caso de obstrucción seudotumoral de larga evolución¹⁵.

En las formas intestinales (20-30% de los casos) la manifestación más frecuente es también el dolor abdominal, que se acompaña con frecuencia de Blumberg(+), aunque sin defensa muscular, salvo en los casos complicados. Por lo demás, el cuadro clínico puede ser muy variado, según predomine la inflamación o la obstrucción. Se han planteado problemas de diagnóstico diferencial con diferentes entidades: apendicitis aguda, enfermedad de Crohn, diverticulitis, toxoinfección alimentaria, neoplasia, intususcepción e íleo. Asimismo, se han descrito casos de abdomen agudo por perforación ileal¹⁶.

La afección colónica se produce con poca frecuencia; generalmente la enfermedad afecta al ciego y al colon ascendente, y excepcionalmente al apéndice^{6,17} (fig. 1). Produce cuadros de obstrucción, hemorragia digestiva baja o perforación⁶.

Se ha descrito también una afección mesentérica con ganglios regionales aumentados de tamaño¹⁸. En raros casos se han encontrado larvas en el páncreas, la vesícula biliar y el pulmón^{19,20}.

Diagnóstico

El diagnóstico definitivo de esta parasitosis manifestada de forma aguda se realiza *a posteriori* en el estudio anatomopatológico del segmento resecado. En pocos casos el parásito se encuentra en el corte y se identifica por sus características morfológicas (fig. 1).

Diagnóstico clínico

Ya hemos comentado que la clínica es muy variada, simulando múltiples afecciones. Los principales datos clínicos que pueden inducirnos a sospechar el diagnóstico son la ingesta de pescado crudo o poco cocinado en las horas previas y la presencia de manifestaciones alérgicas de cualquier tipo.

La analítica estándar es asimismo inespecífica, siendo lo más frecuente una leucocitosis con neutrofilia y la elevación de los reactantes de fase aguda. La infestación por *Anisakis simplex* no siempre se asocia con eosinofilia periférica (un 4-41% de los casos, según las series) y, cuando aparece, suele ser más tardía, por lo que su valor diagnóstico es escaso¹. El análisis de huevos en las heces no es útil, pues el gusano muy raramente alcanza su madurez en el huésped humano.

Radiología

Radiológicamente, el hallazgo más característico es la aparición de defectos filiformes de relleno, de unos 30 mm de longitud en el tránsito baritado¹⁰. Con frecuencia, se constata la presencia de un edema mucoso, que produce un engrosamiento con un estrechamiento irregular de la luz intestinal (aspecto "en empalizada") en los segmentos afectados²¹. En el colon se han observado a veces imágenes de seudotumor^{22,23}.

Ecografía

Los hallazgos más frecuentes son el engrosamiento de un segmento intestinal y a veces una dilatación proximal. Es frecuente la presencia de líquido libre intraperitoneal que, característicamente, es muy abundante en eosinófilos²⁴.

Endoscopia

El diagnóstico de las formas gastroduodenales es fundamentalmente endoscópico. La endoscopia permite la observación directa del parásito anclado a una mucosa engrosada. Además, es útil como tratamiento, al permitir la extracción mediante pinza de los gusanos¹⁰ (fig. 2), con lo que desaparecen en pocas horas las molestias del paciente. La colonoscopia también es útil en las infrecuentes formas colónicas²⁵.

También se ha usado la ultrasonografía endoscópica en el diagnóstico de la anisakiasis gástrica. La anisakiasis aguda se asocia con un engrosamiento de más de 10

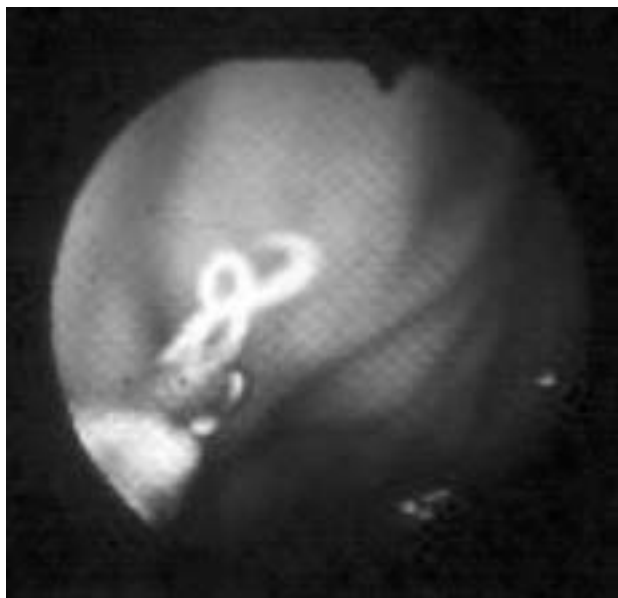


Fig. 2. Extirpación endoscópica de *Anisakis* de la pared gástrica.

mm de la pared gástrica, fundamentalmente a expensas de la capa submucosa²⁶. En exploraciones repetidas, se observa que estos cambios remiten pasados 7-11 días.

Pruebas serológicas

La determinación de anticuerpos contra antígenos somáticos y productos de excreción-secreción de *Anisakis* son el fundamento de las pruebas inmunológicas.

Dichas pruebas son importantes para el diagnóstico cuando existe la sospecha clínica sin poder aislar las larvas, en los casos de anisakiasis crónica o enfermedad extraintestinal. Se suelen emplear las determinaciones de IgE total, inmunoglobulinas circulantes específicas y proteína catiónica de los eosinófilos. Existe también un test cutáneo (*prick-test*), realizado con un extracto del parásito y disponible comercialmente, que posee una elevada sensibilidad y su resultado puede conocerse en pocos minutos. Su principal inconveniente es su escasa especificidad.

La medición de anticuerpos IgE e IgA se correlaciona sensiblemente con infestaciones recientes, mientras los anticuerpos IgG e IgM pueden ser detectados hasta 6 meses después del contagio²⁷. Se suelen encontrar valores elevados de IgE, IgG e IgM específicas en alrededor del 80% de los pacientes afectados, frente a un 10% o menos de positividad en la población sana de nuestro medio²⁸. En áreas endémicas, como es el caso de Japón, el elevado porcentaje de positividad de la población asintomática resta utilidad a estos estudios.

Otras técnicas inmunológicas más específicas para el diagnóstico, que no se realizan habitualmente, son la confirmación de los propios antígenos del *A. simplex*, mediante anticuerpos monoclonales específicos, y el *immunoblotting*, con reconocimiento de antígenos de bajo y mediano peso molecular^{29,30}. La proteína catiónica de los

eosinófilos⁵ es un marcador precoz, que se eleva incluso antes que la IgE específica. Sus valores disminuyen también rápidamente, conforme aumentan los de IgE específica.

Tratamiento

En primer lugar, debemos subrayar que, si se sospecha la enfermedad, el tratamiento de la anisakiasis debe ser siempre médico y únicamente considerar la cirugía cuando no hay respuesta o bien existen complicaciones que obliguen a la misma. Como se ha comentado anteriormente, en las formas gástricas, de sintomatología más leve y generalmente no obstructiva, la endoscopia diagnóstica suele ser, al mismo tiempo, terapéutica. Al extraer el gusano, la sintomatología mejora rápidamente. Aunque no se dispone de evidencia suficiente, parece que podría ser útil el tratamiento con inhibidores de la secreción gástrica, en función no sólo del conocido efecto favorecedor de la secreción ácida sobre el desarrollo de la larva, sino a partir de la observación clínica de que la anisakiasis ha sido rara vez descrita en pacientes gastrectomizados o mayores de 60 años⁹.

En las formas intestinales, los cuadros clínicos con frecuencia simulan un abdomen agudo quirúrgico, y suelen obligar a una laparotomía exploradora si no se sospecha el diagnóstico. En los casos con perforación o en las formas oclusivas en que se ha llevado a cabo una laparotomía suele requerirse la resección del segmento afectado, lo que soluciona definitivamente el cuadro.

Cuando se sospecha el diagnóstico preoperatoriamente, los cuadros inflamatorios u obstructivos pueden remitir con un tratamiento conservador, que consiste básicamente en dieta absoluta y fluidoterapia. Algunos autores han propuesto tratamientos antihelmínticos (p. ej., mebendazol¹), así como la administración de corticoides, con el fin de reducir el edema parietal³¹. La eficacia de estas medidas no ha sido probada en ensayos clínicos y únicamente existe un trabajo reciente donde se encuentran eficaces tanto la ivermectina como el albendazol contra el *Anisakis*, *in vitro* y en cobayas³².

Las manifestaciones sistémicas de hipersensibilidad pueden ser tratadas de modo inespecífico con fármacos antihistamínicos.

Profilaxis

Es importante que las autoridades sanitarias insistan en campañas informativas y desaconsejen la ingesta de pescado crudo o poco cocinado. El consumidor debería tener garantías de que los boquerones en vinagre han sido sometidos a proceso de congelación-descongelación antes de ser consumidos, especialmente en nuestro medio, en que son el factor etiológico más frecuente³².

La evisceración del pescado inmediatamente tras su captura probablemente tenga poco valor práctico, ya que suele haber larvas en el tejido muscular en la mayoría de los ejemplares portadores. Las larvas de *Anisakis* pueden permanecer viables bajo condiciones adversas. Por

ejemplo, pueden sobrevivir en vinagre 51 días³³ y 6 días en formalina al 10% a temperatura ambiente, 50 días a 2 °C y alrededor de 2 h a -20 °C. Sin embargo, a 60 °C las larvas mueren en 1 s. Por tanto, se recomienda cocinar el pescado, o congelarlo a -20 °C durante 24 h o más³⁴. El horno microondas no se recomienda como método de cocinado, pues no garantiza una temperatura homogéneamente superior a 60 °C en todos los puntos del pescado. La sal, el aceite, el escabeche y el ahumado tampoco muestran eficacia alguna sobre las larvas.

Conclusiones

La anisakiasis es una enfermedad aún poco reconocida, aunque es frecuente en nuestro medio. Es importante que el cirujano indague sobre los antecedentes de ingesta de pescado poco cocinado ante cualquier paciente con un cuadro abdominal agudo. Tener en cuenta esta posibilidad puede ahorrar muchas laparotomías innecesarias.

Bibliografía

- López-Peñas D, Raírez-Ortiz LM, Del Rosal-Palomeque R, López-Rubio F, Fernández-Crehuet R, Miño-Fugarolas G. Anisakiasis en España: una enfermedad creciente [revisión]. *Gastroenterol Hepatol* 2000;23:307-11.
- De la Torre-Molina R, Pérez-Aparicio J, Hernández-Bienes M, Jurado-Pérez R, Martínez-Ruso A, Morales-Franco E. Anisakiasis en pescados frescos comercializados en el norte de Córdoba. *Rev Esp Salud Pública* 2000;74:517-26.
- Sakanari JA, McKerron JH. Identification of the secreted neutral proteases from *Anisakis simplex*. *J Parasitol* 1990;76:625-30.
- Tanaka J, Torisu M. Anisakis and eosinophil (I). Detection of a soluble factor selectively chemotactic for eosinophils in the extract from *Anisakis* larvae. *J Immunol* 1978;120:745-9.
- Del Pozo V, Arrieta I, Tunon T, et al. Immunopathogenesis of human gastrointestinal infection by *Anisakis simplex*. *J Allergy Clin Immunol* 1999;104:43.
- Louredo A, Acedo F, Arribas V, Sanz E, Bernardo L, Goyanes A. Anisakidosis del colon como causa de abdomen agudo. *Rev Esp Enferm Dig* 1997;89:403-6.
- Gómez B, Tabar AI, Tunon T, et al. Eosinophilic gastroenteritis and *Anisakis*. *Allergy* 1998;53:1148-54.
- Daschner A, Alonso G, Cabanas R, Suárez-de-Parga JM, López-Serrano MC. Gastroallergic anisakiasis: borderline between food allergy and parasitic disease-clinical and allergologic evaluation of 20 patients with confirmed acute parasitism by *Anisakis simplex*. *J Allergy Clin Immunol* 2000;105:176-81.
- Muraoka A, Suehiro I, Fujii M, et al. Acute gastric anisakiasis: 28 cases during the last 10 years. *Dig Dis Sci* 1996;41:2362-5.
- Sugimachi K, Inokuchi K, Ooiwa T, Fujino T, Ishii Y. Acute gastric anisakiasis. Analysis of 178 cases. *JAMA* 1985;253:1012-3.
- Gutiérrez-Ramos R, Guillen-Bueno R, Madero-Jarabo R, Cuéllar DH. Digestive haemorrhage in patients with anti-*Anisakis* antibodies. *Eur J Gastroenterol Hepatol* 2000;12:337-43.
- Castan B, Borda F, Inarrairaegui M, Pastor G, Vila J, Zozaya JM. Digestive anisakiasis: clinical manifestations and diagnosis according to localization. *Rev Esp Enferm Dig* 2002;94:463-72.
- López-Vélez R, García A, Barros C, Manzarbeitia F, Oñate JM. Anisakiasis en España. Descripción de 3 casos. *Enferm Infecc Microbiol Clin* 1992;10:158-61.
- Muñoz S, Nuevo JA, Ruiz M, González-Castillo J, Cubo P, Buron MR. Dolor abdominal y ascitis en mujer joven. *Enferm Infecc Microbiol Clin* 2002;20:365-7.
- Eskenen A, Strand EA, Andersen SN, Rosseland A, Hellum KB, Strand OA. Anisakiasis presenting as an obstructive duodenal tumor. A Scandinavian case. *Scand J Infect Dis* 2001;75-6.
- Magarzo J, Moral A, Serrano A, Chierichetti C. Perforación intestinal por anisakiasis. *Cir Esp* 2002;72:365-6.
- Arenal Vera JJ, Marcos Rodríguez JL, Borrego Pintado MH, Bowakin DW, Castro LJ, Blanco Álvarez JI. Anisakiasis como causa de apendicitis aguda y cuadro reumatológico: primer caso en la literatura médica. *Rev Esp Enferm Dig* 1991;79:355-8.
- Olveira A, Sánchez RS, Conde GP, Moreno A, Martínez A, Comas C. Anisakiasis gastrointestinal. Siete casos en tres meses. *Rev Esp Enferm Dig* 1999;91:70-2.
- Matsuoka H, Nakama T, Kisanuki H, et al. A case report of serologically diagnosed pulmonary anisakiasis with pleural effusion and multiple lesions. *Am J Trop Med Hyg* 1994;51:819-22.
- Kobayashi A, Tsuji M, Wilbur DL. Probable pulmonary anisakiasis accompanying pleural effusion. *Am J Trop Med Hyg* 1985;34:310-3.
- Matsui T, Lida M, Murakami M, et al. Intestinal anisakiasis: clinical and radiologic features. *Radiology* 1985;157:299-302.
- Minamoto T, Sawaguchi K, Ogino T, Mai M. Anisakiasis of the colon: report of two cases with emphasis on the diagnostic and therapeutic value of colonoscopy. *Endoscopy* 1991;23:50-2.
- Shirahama M, Koga T, Uchida S, Miyamoto Y, Ohta Y, Ishibashi H. Colonic anisakiasis simulating carcinoma of the colon. *AJR Am J Roentgenol* 1990;155:895.
- Shirahama M, Koga T, Ishibashi H, Uchida S, Ohta Y, Shimoda Y. Intestinal anisakiasis: US in diagnosis. *Radiology* 1992;185:789-93.
- Yoshikawa I, Murata I, Kanagawa K, Otsuki M. A case of asymptomatic colonic anisakiasis revealed by chance and treated by colonoscopy. *Nippon Shokakibyo Gakkai Zasshi* 1996;93:837-40.
- Sakai K, Ohtani A, Muta H, et al. Endoscopic ultrasonography findings in acute gastric anisakiasis. *Am J Gastroenterol* 1992;87:1618-23.
- Sakanari JA, Loinaz HM, Deardorff TL, Raybourne RB, McKerron JH, Frierson JG. Intestinal anisakiasis. A case diagnosed by morphologic and immunologic methods. *Am J Clin Pathol* 1988;90:107-13.
- Gómez B, Tabar AI, Tunon T, et al. Eosinophilic gastroenteritis and *Anisakis*. *Allergy* 1998;53:1148-54.
- Yagihashi A, Sato N, Takahashi S, Ishikura H, Kikuchi K. A serodiagnostic assay by microenzyme-linked immunosorbent assay for human anisakiasis using a monoclonal antibody specific for *Anisakis* larvae antigen. *J Infect Dis* 1990;161:995-8.
- García M, Moneo I, Audicana MT, et al. The use of IgE immunoblotting as a diagnostic tool in *Anisakis simplex* allergy. *J Allergy Clin Immunol* 1997;99:497-501.
- Ramos L, Santos J, Accarino A, Vilaseca J, Malagelada JR. ¿Pueden los corticoides evitar la cirugía en la anisakiasis intestinal? *Gastroenterol Hepatol* 2002;25:139.
- Dziekonska-Rynko J, Rokicki J, Jablonowski Z. Effects of ivermectin and albendazole against *Anisakis simplex* in vitro and in guinea pigs. *J Parasitol* 2002;88:395-8.
- Oshim T. Anisakiasis: is the sushi bar guilty? *Parasitol Today* 1987;3:44-8.
- Bier JW. Experimental anisakiasis: cultivation and temperature tolerance. *J Milk Food Technol* 1976;39:132-7.