

# Diagnóstico y tratamiento de las fístulas anorrectales complejas

Albert Navarro, Marc Martí, María Isabel García-Domingo, Rafael Gómez y Constancio Marco  
Unidad de Coloproctología. Hospital Mútua de Terrassa. Terrassa (Barcelona). España.

### Resumen

La fístula de ano (FA) es una entidad con una alta incidencia. La mayoría es simple y su tratamiento quirúrgico altamente resolutivo. Sin embargo, hay un grupo de fístulas con unas características que las convierten en complejas, tanto desde el punto de vista de su diagnóstico como de su tratamiento.

Se revisa la metodología de estudio y tratamiento de las FA complejas y se analizan los métodos diagnósticos, entre los que destacan la utilidad de la anamnesis y exploración física, y las dos principales técnicas de imagen: la ecografía endorrectal y la resonancia magnética. A continuación se detallan las diferentes técnicas potencialmente utilizables en el tratamiento de la fístula compleja, haciendo especial hincapié en la puesta a plano, el colgajo endorrectal de avance, y la utilización de sedales y cola de fibrina.

Se expone el algoritmo terapéutico utilizado por los autores en el tratamiento de las fístulas anales complejas.

**Palabras clave:** Fístula anal compleja. Incontinencia. Recidivada. Ecografía endoanal. Resonancia magnética pélvica.

### DIAGNOSIS AND TREATMENT OF COMPLEX ANORECTAL FISTULAS

The incidence of anal fistula is high. Most anal fistulas are simple and surgical treatment has a high success rate. However, because of their characteristics, the diagnosis and treatment of some fistulas is complex.

The methodology of the study and treatment of complex anal fistulas is reviewed. Diagnostic methods are analyzed, especially the utility of history-taking and physical examination, and the two main imaging techniques, endorectal ultrasonography and magnetic resonance imaging. The various techniques that could potentially be used in the treatment of complex fistulas are also described with special emphasis on the lay open technique, endorectal advancement flap, and the use of setons and fibrin glue.

The therapeutic algorithm used by the authors in the treatment of complex anal fistulas is described.

**Key words:** Complex anal fistula. Incontinence. Recurrence. Endoanal ultrasonography. Pelvic magnetic resonance imaging.

### Introducción

La fístula anal (FA) es una enfermedad común cuya incidencia es el doble en varones que en mujeres<sup>1</sup>. En la actualidad parece fuera de duda que su origen es infeccioso<sup>2</sup>, secundario a la presencia de un absceso que se origina en las glándulas anales.

Correspondencia: Dr. A. Navarro Luna.  
Unidad de Coloproctología. Departamento de Cirugía General.  
Hospital Mútua de Terrassa.  
Plaza Dr. Robert, 5. 08221 Terrassa (Barcelona). España.  
Correo electrónico: a.navarro.l@telefonica.net

Manuscrito recibido el 12-3-2004 y aceptado el 12-3-2004.

El proceso infeccioso puede utilizar vías de propagación adicionales aprovechando espacios anatómicos preexistentes, en especial el espacio interesfinteriano, que puede funcionar como distribuidor de la infección, tanto en sentido sagital como circular, lo cual da lugar a innumerables variables morfológicas que definen la complejidad de las FA.

Hay otros factores distintos de la infección glandular que generan, por los mismos mecanismos, una FA. Su incidencia conjunta es inferior al 10%<sup>1,3</sup> y entre ellos hay que citar la enfermedad de Crohn, la radioterapia, la tuberculosis, los traumatismos, las fisuras, la iatrogenia, etc.

No todos los orificios perianales corresponden a FA. La hidrosadenitis supurativa, los quistes dermoides posrec-

tales, los hamartomas-teratomas presacros, la duplicación rectal, el linfogranuloma venéreo y la actinomicosis, entre otros procesos de baja incidencia, deben ser tenidos en cuenta a la hora de estudiar una FA de características atípicas, especialmente si es recidivada.

El trayecto entre el espacio interesfinteriano y el orificio externo es el que habitualmente define el tipo de fístula. La clasificación de Parks es en la actualidad la más utilizada para describir los tipos de fístula más habituales (tabla 1).

### Fístula anal compleja

¿Cuándo es compleja una fístula? Sin duda, la respuesta debe tener un alto componente de subjetividad que depende de la experiencia del cirujano, de los datos exploratorios y de la posibilidad de disponer de tecnología para las exploraciones complementarias.

Probablemente, el 100% de las FA pueden curarse tras el tratamiento quirúrgico si no hubiera que tener en cuenta el problema de la incontinencia anal postoperatoria.

En general, las FA son sencillas, es decir, presentan un orificio externo, un orificio interno evidente y un trayecto entre los dos único, rectilíneo y bajo. La solución quirúrgica es fácil e implica una puesta a plano completa, muchas veces en régimen de cirugía ambulatoria y con bajo riesgo de incontinencia anal.

Cuando la situación descrita varía, debe hablarse de una FA compleja (FAC). Los criterios de complejidad se encuentran dictados por las características anatómicas de la fístula o por la complejidad de la intervención quirúrgica que es preciso utilizar para curarla y preservar la continencia.

Dada la subjetividad del concepto, los autores creen que, en general, deben considerarse como complejas las fístulas que cumplen las características siguientes:

- Fístulas supraesfinterianas, transesfinterianas altas y algunas transesfinterianas medias.
- Fístulas en la cara anterior en la mujer.
- Fístulas extraesfinterianas.
- Fístulas con trayectos secundarios y cavidades intermedias.
- Fístulas recidivadas.
- Fístulas sin orificio interno.
- Fístulas con varios orificios internos o bien orificios situados por encima de la línea pectínea.
- Las fístulas rectovaginales, las posteriores a la radioterapia y las de pacientes con enfermedad inflamatoria intestinal (EII), especialmente enfermedad de Crohn, son

muy complejas, aunque motivo de un planteamiento y tratamiento por completo distintos del objetivo de este trabajo.

### Metodología de estudio en la fístula anal

#### Exploración física

La anamnesis y la exploración física, incluida en ocasiones una anoscopia, son básicas para el estudio de una fístula. El dedo bien entrenado sigue siendo un instrumento excepcionalmente útil para el estudio de la FA. Al principio se estudia el orificio externo y se investigan los orificios adicionales y las cicatrices de desbridamientos o las intervenciones previas. A continuación se palpa la induración subcutánea que desde el orificio externo se dirige hacia la profundidad del ano. Esta maniobra es útil no sólo para valorar la dirección del trayecto, sino incluso para identificar trayectos o induraciones adicionales. Posteriormente se efectúa un tacto rectal para intentar identificar el orificio interno. Éste se identifica como un pequeño saliente o depresión situado habitualmente en la línea dentada en alta correlación con la tradicional regla de Goodsall. La anoscopia o rectoscopia pueden ser útiles para confirmar la ubicación del orificio interno.

Por tacto rectal se intentará, además, establecer la altura de la fístula, utilizando como referencia inferior el espacio interesfinteriano, y el relieve posterior del músculo puborrectal como referencia superior.

En general, la exploración física proporciona datos suficientes para tratar de forma adecuada una FA. Cuando, a juicio del explorador, es necesaria información adicional, se puede recurrir a las siguientes exploraciones:

1. Ecografía endoanal. La ecografía endoanal (EEA) con sonda giratoria es una exploración que ofrece imágenes en tiempo real de alta resolución, con una distancia focal de hasta 6 cm en todo el perímetro del recto y del canal anal, lo cual permite el estudio de la gran mayoría de las fístulas<sup>4,5</sup> (fig. 1).

La instilación de agua oxigenada a través del orificio externo aumenta la precisión para estudiar el trayecto y localizar el orificio interno<sup>6-9</sup>.

La EEA permite obtener información sobre 6 parámetros:

- El recorrido del trayecto.
- Su localización en relación con la musculatura esfinteriana.
- La ubicación del orificio interno.
- La presencia de cavidades intermedias.
- La presencia de trayectos secundarios.
- La integridad de los esfínteres.

La exploración es simple, inocua e indolora, aunque el aprendizaje de la técnica es difícil y se requiere una considerable experiencia; por ello, debe ser realizada por personal especializado con un perfecto conocimiento de la anatomía anorrectal y de la fisiopatología de la FA, ya que la calidad de la información obtenida en tiempo real depende del explorador, como ocurre en otros estudios ecográficos. Por ello, generalmente el especialista que

TABLA 1. Clasificación de Parks de las fístulas anales

- Fístulas interesfinterianas	El trayecto atraviesa sólo el esfínter interno
- Fístulas transesfinterianas	El trayecto atraviesa ambos esfínteres
- Fístulas supraesfinterianas	El trayecto atraviesa por encima del esfínter externo, en el puborrectal
- Fístulas extraesfinterianas	El trayecto va por fuera de los esfínteres

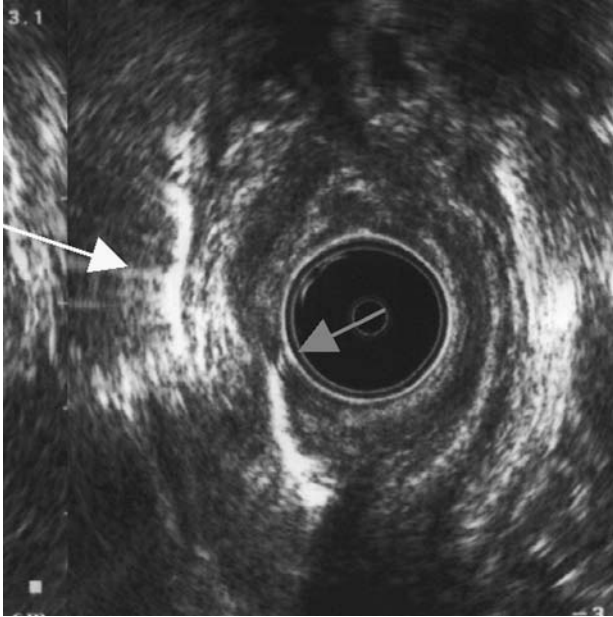


Fig. 1. Ecografía endoanal donde se aprecia el trayecto que atraviesa el esfínter externo. Igualmente, se identifica el orificio interno (flecha roja) y una cavidad intermedia (flecha amarilla).

aporta datos más útiles es el cirujano habituado al tratamiento de las enfermedades anorrectales. En nuestra opinión, la eficacia para la detección de la mayoría de estos parámetros se aproxima al 90%; de ahí su utilidad para la planificación preoperatoria de la cirugía de la fístula<sup>9-10</sup>.

2. Resonancia magnética (RM). La RM también proporciona información muy exacta de la morfología de la FA<sup>11,12</sup>, especialmente cuando se utiliza una bobina endoanal<sup>13</sup>. Es una exploración más sofisticada y cara que requiere una infraestructura adecuada y un especialista en radiodiagnóstico con conocimientos profundos de la anatomía anorrectal y de los datos que son de interés para el cirujano. Es muy útil para valorar planos extraesfinterianos, pero diferencia con mayor dificultad los músculos esfinterianos. Un dato importante es que permite diferenciar el tejido inflamatorio del fibroso. Es una exploración de gran eficacia, en especial para estudiar fístulas extraesfinterianas.

3. Fistulografía. Ha sido desplazada por la ecografía y la RM. Probablemente, su empleo se debe restringir en la actualidad a aquellos casos en los que estas dos exploraciones no aporten datos de utilidad. Indicaciones especialmente adecuadas son las falsas fístulas anales, las enterocutáneas o por fistulización de una tumoración presacra, así como las fístulas en las que el orificio externo está muy alejado del ano.

4. Tomografía computarizada (TC). Esta técnica, especialmente con introducción de contraste por el orificio fistuloso, puede complementar las indicaciones de fistulografía.

5. Otras exploraciones. El enema opaco y la fibroc colonoscopia pueden tener indicaciones en casos específicos.

6. Exploración bajo anestesia. Con instrumental adecuado (juego de estiletes con diferentes incurvaciones, separadores anales) y con la instilación de agua oxigenada y azul de metileno diluido, puede proporcionar información útil sobre los trayectos y el orificio interno, e incluso ser complementada mediante ecografía intraoperatoria.

Una vez completado el estudio de una FA que se supone compleja, se deberían conocer los siguientes parámetros

- Porcentaje de longitud de aparato esfinteriano que abarca el trayecto.
- Número de trayectos.
- Ubicación de cavidades y abscesos.
- Ubicación del orificio interno.

### Opciones quirúrgicas en el tratamiento de la fístula anal compleja

Para tratar de forma adecuada una FAC es imprescindible:

- Un correcto diagnóstico preoperatorio con la máxima información posible acerca de los trayectos fistulosos, las cavidades, el orificio interno, así como una valoración del grado de continencia del paciente, especialmente en mujeres.
- Suficiente conocimiento de la anatomía y fisiología de la región anorrectal, así como de la fisiopatología y las vías de propagación de la FA. Es de gran importancia conocer bien los diferentes espacios de la región anorrectal, en donde se localizan los abscesos y cavidades, y las diferentes prolongaciones posibles de los trayectos que pueden interconectar los espacios, dando lugar a trayectos o abscesos en herradura y trayectos secundarios ciegos.
- Experiencia técnica en diferentes opciones quirúrgicas que permitan variar ante cualquier situación la estrategia terapéutica.
- Instrumental quirúrgico adecuado.

En la gran mayoría de las ocasiones, las FAC presentan de forma asociada una infección latente en forma de cavidades intermedias o trayectos secundarios. En estos casos, la estrategia quirúrgica ante una FAC pasa por dos etapas que se describen a continuación.

### Cirugía intermedia

Se utiliza para preparar el terreno ante la intervención quirúrgica definitiva. Está indicada para eliminar la infección latente mediante desbridamientos y puestas a plano. Habitualmente se aprovecha esta intervención para colocar un sedal de drenaje que marca el orificio interno y el trayecto principal. Es fundamental llegar a conocer al máximo toda la morfología de la fístula a tratar.

Tras un período razonable, entre 2 y 3 meses, se valora la práctica de la cirugía definitiva con un nuevo estudio físico y ecográfico, o se repite de nuevo la cirugía intermedia.

## Cirugía definitiva

Una vez erradicada la infección activa y localizado el orificio interno, se efectúa la intervención definitiva. Ésta variará en función de la cantidad de complejo esfinteriano afectado por la fístula. Como regla general se acepta que una fístula que afecta a menos del 30% del esfínter anal externo puede ser tratada mediante puesta a plano, mientras que en el resto se debería efectuar una intervención que evite la sección de los esfínteres. Las fístulas que afecten a menos del 30% situadas en cara anterior en mujeres o en pacientes ancianos con alto riesgo de incontinencia deberían ser tratadas también con criterios conservadores. En el caso de fístulas situadas en la parte posterior y en varones puede efectuarse una puesta a plano cuando haya una afección algo mayor del 30%. Ello es debido al refuerzo que representa la existencia del músculo puborrectal en esta zona. En cualquier caso, no es infrecuente un grado mínimo variable de incontinencia anal, modificable con el paso del tiempo, tras el tratamiento quirúrgico de las fístulas anales, tanto simples como complejas<sup>14,15</sup>.

## Técnicas quirúrgicas

### *Puesta a plano*

Consiste en la apertura longitudinal de la totalidad del trayecto fistuloso (fistulotomía). A menudo se asocia con una marsupialización de los bordes de la fístula, intentando evitar el cierre en falso de la herida.

Se aplica habitualmente a todas las fístulas bajas con las excepciones reseñadas con anterioridad. La fistulectomía completa, como alternativa, implica una mayor pérdida de tejido esfinteriano.

### *Colgajo endorrectal de avance*

Es probablemente la técnica más utilizada para el tratamiento de las fístulas altas. Es una técnica antigua, descrita en 1902 por Noble para tratar fístulas rectovaginales y aplicada por Eltig 10 años después al tratamiento de las FA. Las bases de esta técnica son la escisión total o parcial del trayecto fistuloso y del orificio interno, y el diseño de un colgajo de mucosa grueso y ancho que incluye parte de fibras del esfínter interno para asegurar su consistencia y vascularización, que se desliza en sentido craneocaudal hasta recubrir por completo la superficie cruenta de la vertiente interna de la fístula. De esta forma se consigue crear una barrera ante la presión generada en el interior del canal anal, así como aportar tejido bien vascularizado para conseguir una cicatrización definitiva<sup>16</sup>. Una parte importante del procedimiento es suturar el defecto muscular creado por la fistulectomía para minimizar los efectos de un hipotético fallo del colgajo, y como parece obvio, esta cirugía debe ser efectuada en ausencia de infección activa.

Una ventaja adicional de esta técnica es que puede ser efectuada de nuevo en caso de recidiva. La principal

complicación tras el colgajo rectal de avance es la infección. No es infrecuente el desprendimiento parcial del colgajo, lo cual no implica obligatoriamente la recidiva de la fístula, aunque el fracaso completo de la operación puede traducirse, en situaciones extremas, en una sepsis perineal grave con un fallo total de la reparación que obligue a una colostomía de urgencia.

En cualquier caso, la fistulectomía completa, seguida de colgajo de avance rectal de grosor medio, correctamente indicada y ejecutada, en ausencia de infección activa, la opción quirúrgica de elección para tratar la FA alta, minimizando la incontinencia anal postoperatoria.

### *Cola de fibrina*

Esta técnica, descrita hace bastantes años, resurge en la actualidad con resultados aceptables. Tras un legrado concienzudo del trayecto, lavado con H<sub>2</sub>O<sub>2</sub> y sutura, en ocasiones, del orificio interno, se instila cola de fibrina, una combinación de trombina y fibrinógeno, a través de una cánula intravenosa que recorrerá a ser posible la totalidad del trayecto para sellarlo de manera progresiva. La indicación adecuada es la fístula con trayecto único y largo sin cavidades intermedias, ausencia de infección y con los orificios interno y externo correctamente identificados.

Los índices de curación son muy variables en la bibliografía y oscilan entre el 14 y el 85%, aunque el número de casos publicados es todavía bajo<sup>17-19</sup>. Ésta es una técnica para tener en cuenta debido a su poca agresividad y a que no elimina la posibilidad de utilizar otra técnica en caso de recidiva<sup>20</sup>.

### *Sedales*

La utilización de un sedal para tratar las FA fue descrita probablemente por primera vez por Hipócrates. En la antigüedad se utilizaron crines de caballo que se apretaban de manera progresiva para poner a plano de forma paulatina el trayecto fistuloso. El sedal enlaza el orificio interno y externo, y se anuda en el exterior. En la actualidad son varias las opciones de utilización de los sedales.

1. Sedal cortante. Se coloca un sedal, seccionando la piel con o sin esfinterotomía interna, y se aprieta progresivamente hasta seccionar de forma muy lenta toda la musculatura. Tiene un riesgo no despreciable de afección de la continencia a corto o largo plazo<sup>21,22</sup>.

2. Sedales de drenaje:

– Sedal laxo asociado a la puesta a plano del esfínter interno. Habitualmente de seda, la intención es eliminar el origen de la fístula con la destrucción de la zona criptoglandular, creando de forma concomitante una fibrosis en la zona. La puesta a plano diferida del trayecto provocará una menor separación de los bordes. A pesar de ello, las posibilidades de alteración de la continencia son elevadas<sup>21</sup>.

– Sedal como marcaje para un posterior tratamiento definitivo de la fístula cuando hay una infección activa en el trayecto fistuloso. Habitualmente se utiliza un filamento

de goma blanda tras una cirugía intermedia o el desbridamiento de un absceso perianal cuando el orificio interno es muy evidente.

– Sedal indefinido, indicado en pacientes con enfermedad de Crohn o con continencia muy precaria en los cuales cualquier acto quirúrgico puede provocar una incontinencia severa definitiva. En estos casos, la colocación indefinida de un sedal es un tratamiento a valorar conjuntamente con el paciente.

*Puesta a plano, fistulectomía completa y reconstrucción esfinteriana inmediata*

Fue inicialmente descrita en 1985<sup>23</sup> con 120 pacientes y buenos resultados. No parece que, debido a sus complicaciones, esta técnica se haya generalizado en la actualidad.

*Colgajos cutáneos*

Tras efectuar una fistulectomía completa, curetaje y el cierre del orificio interno en el esfínter interno se crea un colgajo cutáneo para reforzar el cierre del orificio interno, dejando el orificio externo para drenaje. El colgajo puede ser tipo V-Y<sup>24</sup> o Isla<sup>25</sup>. El índice de recidivas oscila alrededor del 27% en ambos casos y siempre se puede practicar un nuevo colgajo en caso de recidiva.

*Otras técnicas*

El abordaje interesfinteriano<sup>26</sup>, la técnica de *Re-routing*<sup>27</sup> o la de *Core-ou*<sup>28,29</sup> son técnicas poco utilizadas y con poca difusión en la bibliografía, aunque pueden tener una indicación específica.

Se inicia actualmente la utilización de células madre para la cicatrización de fístulas de ano. García-Olmo et al<sup>30</sup> han publicado un caso de cicatrización de una fístula rectovaginal en un paciente con enfermedad de Crohn.

**TABLA 2. Recidivas del tratamiento de las fístulas anales complejas**

Recidiva	Año	Casos	%
Kodner	1993	31	13
Golub	1997	64	33
Ozuner	1996	19	32
Athanasiadis	1994	224	23
HMT	2000	72	14
Ortiz	2000	101	7
Baig (RV)	2000	19	26
Park (F)	2000	29	32
Halverson (RV)	2001	35	21
Sonoda	2002	104	36
Mizrahi	2002	94	40
Zimmerman	2003	105	31
Sentovich (F)	2003	48	40-29
Amin 8 (V-Y)	2003	18	17

F: obliteración con cola de fibrina; RV: incluye fístulas rectovaginales; V-Y: colgajo cutáneo V-Y.

*Estomas de protección*

No se dispone de evidencias que demuestren las ventajas de utilizar un estoma para proteger la reparación de las fístulas anales complejas, dato que coincide con la experiencia de los autores. En determinadas ocasiones, ante FAC o multirrecidivadas, parece lógico desconectar el tubo digestivo para evitar el paso de heces por la zona operada con el fin de intentar mejorar las opciones de cicatrización y, especialmente, para minimizar los efectos de una sepsis perianal grave.

*Recidiva*

La aparición de una recidiva es relativamente frecuente tras la cirugía con intención curativa de la FAC, como atestigua la bibliografía (tabla 2).

La recidiva es más frecuente tras la cirugía conservadora de esfínteres que después de grandes puestas a plano con sección esfinteriana, y está relacionada con la experiencia del cirujano.

Habitualmente se produce en las siguientes situaciones<sup>31</sup>:

- Valoración inadecuada del trayecto principal.
- Localización errónea del orificio interno.
- Persistencia de trayectos secundarios.
- Sepsis perineal grave.
- Falsa FA.

El principal problema para tratar una FA recidivada radica en la distorsión de la anatomía normal provocada por la o las intervenciones quirúrgicas previas.

El abordaje de la situación debe ser similar al de la fístula compleja primaria, es decir:

- Identificar los componentes anatómicos clave de la fístula.
- Eliminar la infección activa con cirugía intermedia.
- Practicar una intervención quirúrgica con pretensión curativa intentando preservar al máximo la continencia anal, habitualmente un segundo o tercer colgajo de avance endoanal.

La colostomía de protección, según la experiencia de los autores, no es útil para evitar la recidiva y su empleo debe aconsejarse para paliar los efectos de la sepsis perineal grave.

Un segundo o tercer colgajo de avance endoanal es capaz de curar definitivamente la mayoría de las fístulas recidivadas.

Ante una fístula multirrecidivada y de comportamiento atípico deberá sospecharse siempre la presencia de enfermedad de Crohn o de una falsa FA, para lo cual son útiles la fistulografía y la TC.

*Incontinencia*

Junto con la recidiva, el otro principal problema de la cirugía de la fístula, especialmente en cuanto a calidad de vida, es la posibilidad de ocasionar una disminución de la continencia anal. La incidencia postoperatoria es

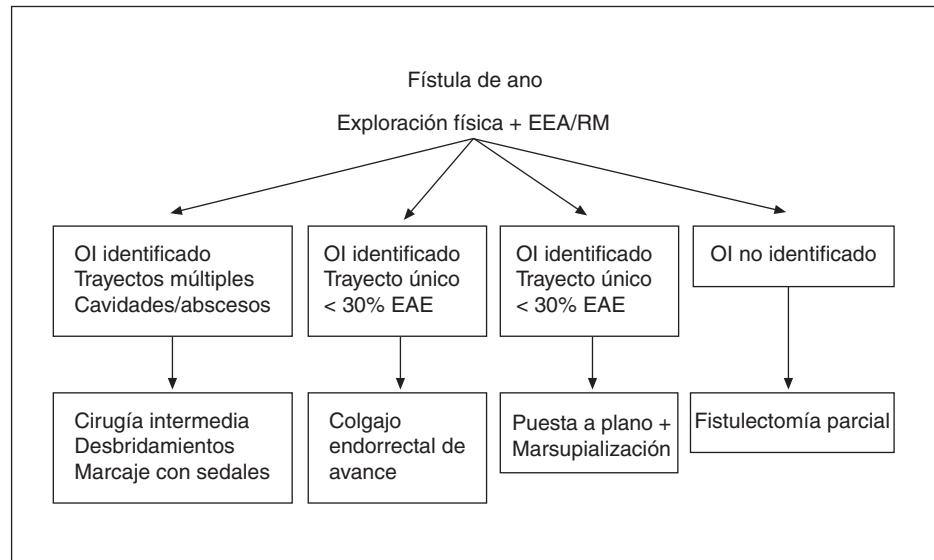


Fig. 2. Algoritmo terapéutico de las fístulas anales complejas. EAE: esfínter anal externo; EEA: ecografía endoanal; OI: orificio interno; RM: resonancia magnética.

muy variable y depende de la técnica aplicada, en especial si en las series se incluye o no la incontinencia menor, como el ensuciamiento y la incontinencia a gases, y si el análisis es a corto o largo plazo. Dos revisiones de centros prestigiosos en las que incluyeron todo tipo de fístulas indican índices de incontinencia tan dispares como del 10 y del 45%<sup>32,33</sup>.

Las causas de esta disminución de la continencia radican en varios factores, que en ocasiones pueden ir asociados a:

- La cantidad de musculatura esfinteriana seccionada.
- El estado basal de la musculatura del canal anal del paciente.
- Las maniobras asociadas durante la intervención quirúrgica
- La posibilidad de lesión de los nervios pudendos durante la intervención.

Cualquier sección de la musculatura esfinteriana provocará una disminución en la continencia del paciente, aunque no tenga necesariamente una traducción clínica. Por ello, será importante realizar una valoración anterior a la cirugía, e incluso en casos en que se prevea una cirugía más agresiva puede ser necesaria una valoración manométrica.

El colgajo endorrectal de avance, pese a ser una intervención que intenta preservar el aparato esfinteriano, provoca una disminución de las presiones del canal anal al producir una lesión del esfínter interno para conseguir un buen grosor del colgajo.

Indudablemente, el tratamiento con colas o con setón afecta menos a la continencia, aunque estas técnicas tienen un índice de curación menos elevado que la puesta a plano o el colgajo de avance.

Por otro lado, hay estudios que han demostrado que algunos separadores provocan más disminución de la continencia que otros<sup>34</sup>, por lo que es aconsejable utilizar separadores que ejerzan poca presión sobre los esfínteres.

Hay que tener en cuenta, además, que la sección del nervio pudendo de un lado afecta a la continencia, aun-

que puede no tener traducción clínica. La sección bilateral conduce inevitablemente a la incontinencia anal.

### Conclusión

El esquema terapéutico genérico para distintos tipos de FAC debe ser el siguiente:

- Fístulas supraesfinterianas, transesfinterianas altas y algunas transesfinterianas medias o bajas en pacientes con alto riesgo de incontinencia: valorar como primera opción un colgajo endorrectal de avance dejando otras opciones para situaciones en las que la continencia no sea óptima. La obliteración con cola de fibrina puede ser una indicación inicial si se dan las circunstancias adecuadas.
- Fístulas con trayectos secundarios y cavidades intermedias: efectuar cirugía intermedia todas las veces que sea necesario para erradicar la infección activa y conseguir unas condiciones óptimas para el tratamiento definitivo.
- Fístulas sin orificio interno: resección del trayecto fistuloso al máximo sin seccionar los esfínteres. En ocasiones, al traccionar del trayecto se puede observar una pequeña depresión en la línea pectínea que corresponde al orificio interno. En caso contrario es aconsejable concluir la operación.
- Fístulas recidivadas: el objetivo fundamental es la localización del orificio interno. Junto a ello, es importante eliminar la infección latente con cirugía intermedia. A menudo, la anatomía normal está distorsionada por la cirugía anterior. El colgajo endorrectal de avance suele estar indicado aunque haya fracasado previamente, puesto que aporta tejido bien vascularizado a la zona. Las exploraciones complementarias como la EEA serán, en estos casos, imprescindibles.
- Fístulas extraesfinterianas. Se deberá seleccionar cuidadosamente el tipo de tratamiento según el origen de la fístula y en ocasiones se deberá recurrir a abordajes abdominales.

– Fístulas con orificios situados por encima de la línea pectínea. Acostumbran a ser fístulas iatrógenas o de origen no criptoglandular. Si no es posible la práctica de un colgajo endorrectal será preciso utilizar otros abordajes como el abdominal. En estas situaciones y en fístulas extraesfinterianas se ha descrito la utilización con éxito de la técnica de Soave<sup>35</sup>.

En la figura 2 se esquematiza un algoritmo para el tratamiento de las FAC.

## Bibliografía

- Nelson R. Anorectal abscess fistula: what do we know? *Surg Clin North Am* 2002;82:1139-51.
- Parks AG. Pathogenesis and treatment of fistula-in-ano. *BMJ* 1961; 1:463-9.
- Morson BC, Dawson IMP. *Gastrointestinal pathology*. London: Blackwell Scientific, 1972.
- Deen KI, Williams JG, Hutchinson R, Keighley MR, Kumar D. Fistulas in ano: endoanal ultrasonographic assessment assists decision making for surgery. *Gut* 1994;35:3,391-4.
- Law PJ, Talbot RW, Bartram CI, Northover JM. Anal endosonography in the evaluation of perianal sepsis and fistula in ano. *Br J Surg* 1989;76:752-5.
- Cheong DMO, Nogueras JJ, Wexner SD, Jagelman DG. Anal endosonography for recurrent anal fistulas. Image enhancement with Hydrogen Peroxide. *Dis Colon Rectum* 1993;36:1158-60.
- Poen AC, Felt-Bersma RJ, Eijsbouts QA, Cuesta MA, Meuwissen SG. Hydrogen peroxide-enhanced transanal ultrasound in the assessment of fistula-in-ano. *Dis Colon Rectum* 1998;41:1147-52.
- Kruskal JB, Kane RA, Morrin MM. Peroxide-enhanced anal endosonography: technique, image interpretation, and clinical applications. *Radiographics* 2001;21:S173-89.
- Navarro-Luna A, García-Domingo MI, Rius-Macías J, Marco C. Ultrasound study of anal fistulas with hydrogen peroxide enhancement. *Dis Colon Rectum* 2004;47:108-114.
- Lengyel AJ, Hurst NG, Williams JG. Pre-operative assessment of anal fistulas using endoanal US. *Colorectal Dis* 2002;4:436-40.
- Morris J, Spencer JA, Ambrose NS. MR imaging classification of perianal fistulas and its implications for patient management. *FRCS Radiographics* 2000;20:623-35.
- Lunniss PJ, Barker PG, Sultan AH, Armstrong P, Reznick RH, Bartram CI, et al. Magnetic resonance imaging of fistula-in-ano. *Dis Colon Rectum* 1994;37:708-18.
- Stoker J, Hussain SM, Van Kemper D, Elevelt AJ, Lameris JS. Endoanal coil in MR imaging of anal fistulas. *AJR* 1996;166:360-2.
- Sonoda T, Hull T, Piedmonte MR, Fazio VW. Outcomes of primary repair of anorectal and rectovaginal fistulas using the endorectal advancement flap. *Dis Colon Rectum* 2002;45:1622-8.
- Chang SC, Lin JK. Change in anal continence after surgery for intersphincter anal fistula: a functional and manometric study. *Int J Colorectal Dis* 2003;18:111-5.
- Gordon PH, Nivatvongs S. *Principles and practice of surgery for the colon, rectum, and anus*. St. Louis, Missouri: Quality Medical Publishing Inc., 1999; p. 267-70.
- Sentovich SM. Fibrin glue for anal fistulas: long-term results. *Dis Colon Rectum* 2003;46:498-502.
- Lindsey I, Smilgin-Humphreys MM, Cunningham C, Mortensen NJ, George BD. A randomized, controlled trial of fibrin glue vs. conventional treatment for anal fistula. *Dis Colon Rectum* 2002;45:1608-15.
- Zmora O, Mizrahi N, Rotholtz N, Pikarsky AJ, Weiss EG, Nogueras JJ, et al. Fibrin glue sealing in the treatment of perineal fistulas. *Dis Colon Rectum* 2003;46:584-9.
- Park JJ, Cintron JR, Orsay CP, Pearl RK, Nelson RL, Sone J, et al. Repair of chronic anorectal fistulae using commercial fibrin sealant. *Arch Surg* 2000;135:166-9.
- García-Aguilar J, Belmonte C, Wong DW, Goldberg SM, Madoff RD. Cutting seton versus two-stage seton fistulotomy in the surgical management of high anal fistula. *Br J Surg* 1998;85:243-5.
- Mc Courtney JS, Finlay IG. Cutting seton without preliminary internal sphincterotomy in management of complex high fistula-in-ano. *Dis Colon Rectum* 1996;39:55-8.
- Parkash S, Lakshmiratan V, Gajendran V. Fistula-in-ano: treatment by fistulectomy, primary closure and reconstitution. *Aust N Z J Surg* 1985;55:23-7.
- Amin SN, Tierney GM, Lund JN, Armitage NC. V-Y advancement flap for treatment of fistula-in-ano. *Dis Colon Rectum* 2003;46:540-3.
- Del Pino A, Nelson RL, Pearl RK, Abcarian H. Island flap anoplasty for treatment of transsphincteric fistula-in-ano. *Dis Colon Rectum* 1996;39:224-6.
- Matos D, Lunniss PJ, Phillips RK. Total sphincter conservation in high fistula in ano: results of a new approach. *Br J Surg* 1993;80: 802-4.
- Mann CV, Clifton MA. Re-routing of the track for the treatment of high anal and anorectal fistulae. *Br J Surg* 1985;72:134-7.
- Hongo Y, Kurokawa A, Nishi Y. Open coring-out (function-preserving) technique for low fistulas. *Dis Colon Rectum* 1997;40(10 Suppl):S104-6.
- Bernal-Sprekelsen JC, López J, Esclapez P, Trullenque R. Fistulectomía tipo *core out* modificada. Abordaje personal. *Cir Esp* 2000; 67:462-5.
- García-Olmo D, García-Arranz M, García LG, Cuellar ES, Blanco IF, Prianes LA, et al. Autologous stem cell transplantation for treatment of rectovaginal fistula in perianal Crohn's disease: a new cell-based therapy. *Int J Colorectal Dis* 2003;18:451-4.
- Seow-Choen F, Phillips RKS. Insights gained from the management of problematic anal fistulae at St Mark's Hospital, 1984-88. *Br J Surg* 1991;78:539-41.
- Malouf AJ, Buchanan GN, Carapeti EA, Rao S, Guy J, Westcott E, et al. A prospective audit of fistula-in-ano at St. Mark's hospital. *Colorectal Dis* 2002;4:13-9.
- García-Aguilar J, Davey CS, Le CT, Lowry AC, Rothenberger DA. Patient satisfaction after surgical treatment for fistula-in-ano. *Dis Colon Rectum* 2000;43:1206-12.
- Zimmerman DD, Gosselink MP, Hop WC, Darby M, Briel JW, Schouten WR. Impact of two different types of anal retractor on fecal continence after fistula repair: a prospective, randomized, clinical trial. *Dis Colon Rectum* 2003;46:1674-9.
- Maxwell-Armstrong CA, Phillips RK. Extrasphincteric rectal fistulas treated successfully by Soave's procedure despite marked local sepsis. *Br J Surg* 2003;90:237-8.