

## Resultados iniciales del Registro Nacional de Cirugía Hepática por Laparoscopia

E. Cugat<sup>a</sup>, J.J. Olsina<sup>b</sup>, F. Rotellar<sup>c</sup>, V. Artigas<sup>d</sup>, M.A. Suárez<sup>e</sup>, C. Moreno-Sanz<sup>f</sup>, J. Herrera<sup>g</sup>, J. Noguera<sup>h</sup>, J. Figueras<sup>i</sup>, H. Díaz-Luis<sup>j</sup>, M. Güell<sup>a</sup> y J. Balsells<sup>b</sup>

<sup>a</sup>Hospital Mutua de Terrassa. Terrassa. Barcelona. España. <sup>b</sup>Hospital Vall d'Hebrón. Barcelona. España. <sup>c</sup>Clínica Universitaria de Navarra. Pamplona. Navarra. España. <sup>d</sup>Hospital de Santa Creu i Sant Pau. Barcelona. España. <sup>e</sup>Hospital Carlos Haya. Málaga. España. <sup>f</sup>Complejo Hospitalario La Mancha-Centro. Ciudad Real. España. <sup>g</sup>Hospital de Navarra. Pamplona. Navarra. España. <sup>h</sup>Hospital de Son Llàtzer. Palma de Mallorca. Islas Baleares. España. <sup>i</sup>Hospital de Bellvitge. L'Hospitalet de Llobregat. Barcelona. España. <sup>j</sup>Hospital Universitario de Canarias. Las Palmas de Gran Canaria. España.

### Resumen

**Introducción.** La experiencia en cirugía hepática por laparoscopia es limitada; para realizar una valoración crítica son necesarias series amplias y multicéntricas.

**Objetivo.** Analizar los resultados del registro nacional de cirugía hepática por vía laparoscópica. Valorar las indicaciones, los aspectos técnicos, el índice de conversión y la morbimortalidad.

**Pacientes y método.** Se incluye a 74 pacientes de 10 centros de febrero de 2000 a abril de 2005. Cincuenta y ocho mujeres y 16 varones, con una edad media de 55 años. Dieciséis pacientes presentaban más de una lesión, por lo que se trató a 74 pacientes con 156 lesiones.

**Resultados.** Cuarenta y seis pacientes presentaban lesiones quísticas (26 quistes simples, 13 enfermedad poliquística, 5 quistes hidatídicos y 2 cistoadenomas). Se practicaron 37 fenestraciones, 5 quistoperiquistectomías, 2 resecciones limitadas, 1 segmentectomía y 1 bisegmentectomía II-III. En 28 pacientes las lesiones eran sólidas (4 adenomas, 6 hiperplasias nodulares focales, 3 hemangiomas, 4 hepatocarcinomas, 5 metástasis colorrectales, 2 metástasis de pulmón, 1 metástasis de mama, 1 metástasis de melanoma maligno, 1 metástasis de vipoma pancreático y 1 linfoma). Se realizaron 10 bisegmentectomías II-III, 17 resecciones limitadas y 1 segmentectomía del segmento III. En 23 casos se asoció otra cirugía.

El tiempo quirúrgico medio fue de 160,5 min y el índice de conversión, del 8%. La estancia media fue de

5,6 días, y el 78% de los pacientes estuvo menos de 5 días. En el 55% la analgesia se administró menos de 48 h. La morbilidad fue de 8 casos (11%). Tres casos fueron reintervenidos. No existió mortalidad en la serie.

**Conclusiones.** La resección hepática laparoscópica es factible y segura en casos seleccionados. Se hace necesario disponer de series amplias y controladas para conocer los resultados a largo plazo. El registro nacional es una buena alternativa para valorar la cirugía hepática realizada por vía laparoscópica en España.

**Palabras clave:** Cirugía hepática. Laparoscopia. Registro nacional.

### INITIAL RESULTS OF THE NATIONAL REGISTRY OF LAPAROSCOPIC LIVER SURGERY

**Introduction.** Experience in laparoscopic liver surgery is limited, and multicenter studies with large series are required for a critical evaluation of this type of surgery.

**Objective.** To analyze the results of the National Registry of Laparoscopic Liver Surgery. Indications, technical features, conversion rates, morbidity, and mortality were analyzed.

**Patients and method.** Seventy-four patients from 10 centers who underwent surgery between February 2000 and April 2005 were included. There were 58 women and 16 men, with a mean age of 55 years. More than one lesion was present in 16 patients. Consequently, 74 patients with 156 lesions were treated.

**Results.** Forty-six patients had cystic lesions (26 simple cysts, 13 polycystic disease, five hydatid cysts and two cystic adenomas). Surgical treatment consisted of 37 fenestrations, five cystopericystectomies, two atypical resections, one segmentectomy and one bisegmentectomy of segments II-III. In 28 patients the lesions were solid (four adenomas, six

En el Anexo 1 se presentan los participantes del proyecto.

Correspondencia: Dr. E. Cugat.  
Unidad Hepatobilio-Pancreática. Servicio de Cirugía General.  
Hospital Mutua de Terrassa.  
Plza. Dr. Robert, 5. 08221 Terrassa. Barcelona.  
Correo electrónico: 21202eca@comb.es

Manuscrito recibido el 3-5-2005 y aceptado el 11-5-2005.

focal nodular hyperplasias, three hemangiomas, four hepatocarcinomas, five colorectal metastases, two lung metastases, one breast metastasis, one malignant melanoma metastasis, one pancreatic vipoma metastasis, and one lymphoma). Ten bisegmentectomies of segments II-III, 17 atypical resections and one segmentectomy of segment III were performed. Other surgery was associated in 23 patients.

The mean operating time was 160.5 minutes and the conversion rate was 8%. The mean length of hospital stay was 5.6 days and was less than 5 days in 78% of the patients. Analgesia was administered for less than 48 hours in 55%. Morbidity was observed in eight patients (10.8%). Reoperations were performed in three patients. There was no mortality in this series.

**Conclusions.** Laparoscopic hepatic resection is safe and feasible in selected patients. Large, controlled series are required to determine long-term outcomes. The national registry provides a good basis for evaluating laparoscopic liver surgery in Spain.

**Key words:** Liver surgery. Laparoscopy. National registry.

## Introducción

La laparoscopia se ha incorporado de forma clara en el campo de la cirugía general y ha representado una de las innovaciones con mayor repercusión de los últimos años. Por otro lado, hoy día la cirugía hepática consigue muy buenos resultados cuando la realizan grupos con experiencia. Estos 2 hechos aislados cuando se valoran de forma conjunta hacen que se abran importantes expectativas en cuanto a la incorporación de la laparoscopia en el campo de la cirugía hepática.

Mientras que la cirugía laparoscópica de otros órganos sólidos, como el bazo, las glándulas suprarrenales o el riñón se ha consolidado de forma clara<sup>1-3</sup>, no ha sucedido lo mismo en el caso del hígado, quizá porque es técnicamente difícil y existe un potencial riesgo de hemorragia masiva o de embolia gaseosa que puede poner en peligro la vida del paciente.

A pesar de todo ello, y en parte debido a la aparición de nuevas tecnologías en los instrumentos laparoscópicos, un grupo reducido de cirujanos hepatobiliares se ha animado a iniciar la cirugía hepática por vía laparoscópica<sup>4,5</sup>.

Los resultados de estos casos aislados son limitados y se hacen necesarios estudios multicéntricos que pongan de manifiesto los pros y los contras de la técnica. Desde la Asociación Española de Cirugía (AEC) y de acuerdo con las secciones de cirugía hepatobiliopancreática y de cirugía endoscópica se inició el registro de esta cirugía, abierto a todos los cirujanos, con el fin de conocer los datos españoles.

El objetivo de este trabajo es presentar los resultados iniciales del registro nacional en la cirugía hepática por vía laparoscópica analizando las indicaciones, los aspectos técnicos, el índice de conversión, las complicaciones y la mortalidad.

## Consideraciones previas

En series cortas y de forma aislada algunos estudios comparativos han puesto de manifiesto que la cirugía laparoscópica hepática disminuye las necesidades analgésicas, acorta el período de ayuno postoperatorio, disminuye la estancia hospitalaria y recupera los valores normales de transaminasas de forma más rápida<sup>5,6</sup>.

Estas ventajas parecen claras en los pacientes con lesiones quísticas y benignas. Sin embargo, en los casos de lesiones malignas existiría una cierta preocupación en conseguir los márgenes de resección adecuados y un posible efecto adverso de diseminación del tumor.

A corto plazo no se han descrito metástasis en los orificios de los trocares y el efecto a largo plazo en cuanto a supervivencia no se ha podido establecer. No existen estudios que analicen la supervivencia en los casos de hepatoma y metástasis hepáticas por lo que su aplicación hoy en día debe realizarse de forma crítica.

Por otro lado, existe un teórico efecto dañino del neumoperitoneo al provocar embolias gaseosas debido al paso de CO<sub>2</sub> al torrente sanguíneo, ya sea a través de la superficie cruenta hepática o por la lesión de una vena suprahepática. Parece sensato tomar todas las medidas necesarias para protegerse de esta posible complicación, más aún cuando estudios con ecografía intraesofágica demuestran el paso de burbujas aéreas al territorio san-

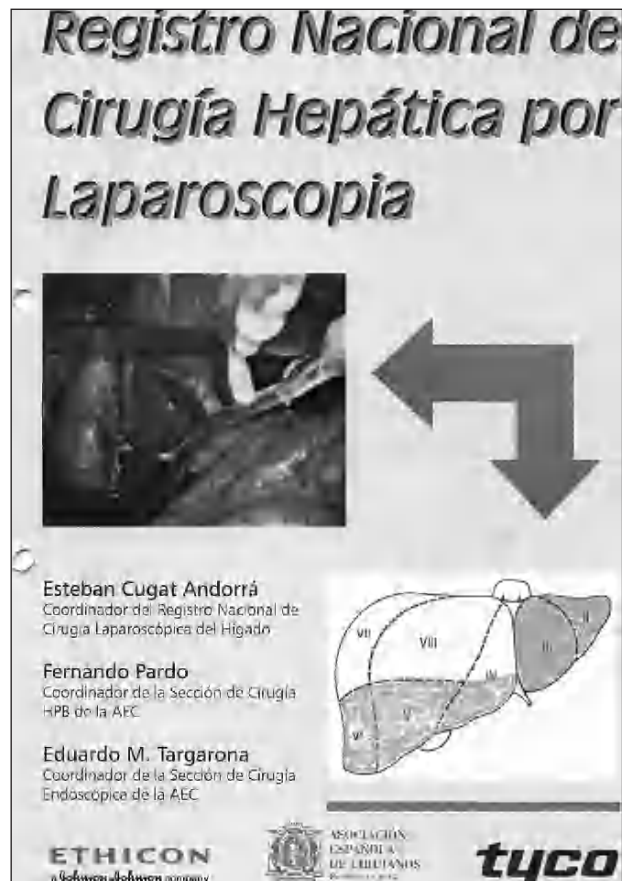

Fig. 1. Portada de la hoja de recogida de datos del Registro Nacional de Cirugía Hepática por Laparoscopia.

Cugat E, et al. Resultados iniciales del Registro Nacional de Cirugía Hepática por Laparoscopia

**Cirugía hepática por laparoscopia**

Cirujano \_\_\_\_\_ Ciudad \_\_\_\_\_

Centro  Paciente n.º  Identificación

---

**Datos demográficos**

Edad  Sexo  Varón  Mujer

**Antecedentes patológicos**

	No	Sí	
1. Hepatopía	<input type="checkbox"/>	<input type="checkbox"/>	
2. Cirugía previa	<input type="checkbox"/>	<input type="checkbox"/>	
3. Otros	<input type="checkbox"/>	<input type="checkbox"/>	_____

Diagnóstico preoperatorio

	No	Sí		No	Sí
1. Enfermedad quística.....	<input type="checkbox"/>	<input type="checkbox"/>	Quiste simple	<input type="checkbox"/>	<input type="checkbox"/>
			Quiste hidatídico	<input type="checkbox"/>	<input type="checkbox"/>
			Poliquistosis hepática	<input type="checkbox"/>	<input type="checkbox"/>
			Otros	<input type="checkbox"/>	<input type="checkbox"/>
2. Lesiones sólidas.....	<input type="checkbox"/>	<input type="checkbox"/>	M CCR	<input type="checkbox"/>	<input type="checkbox"/>
			Hepatoc.	<input type="checkbox"/>	<input type="checkbox"/>
			Adenoma.	<input type="checkbox"/>	<input type="checkbox"/>
			HNF	<input type="checkbox"/>	<input type="checkbox"/>
			Otros	<input type="checkbox"/>	<input type="checkbox"/>

Localización preoperatoria

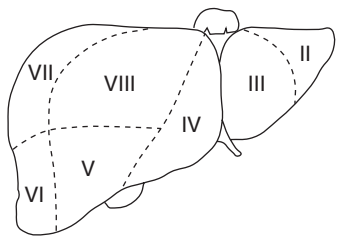


Fig. 2. Datos de filiación, antecedentes y diagnóstico de la lesión.

guíneo de la vena cava durante la cirugía aunque no tengan significado clínico<sup>7,8</sup>.

Debe tenerse en cuenta que la técnica es factible sólo en un grupo reducido de pacientes con tumores superficiales que requieran resecciones limitadas y que debe realizarse por un cirujano hepático que posea los conocimientos y habilidades de cirugía laparoscópica que le permitirán solucionar cualquier eventualidad que pudiera aparecer durante la cirugía; además debe conocer las técnicas básicas en cirugía hepática como la ecografía

hepática intraoperatoria que debe aplicarse igualmente en los procedimientos de cirugía hepática laparoscópica.

### Selección de pacientes

#### Localización de la lesión

La localización de la lesión es crucial para indicar la resección por vía laparoscópica. Las lesiones de pequeño

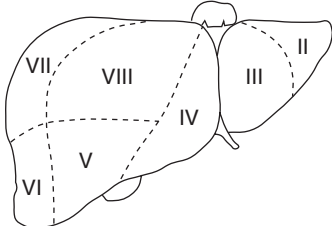
<b>Intervención</b>		Fecha (dd/mm/aa): ____/____/____	
ASA:      I <input type="checkbox"/> II <input type="checkbox"/> III <input type="checkbox"/> IV <input type="checkbox"/>			
N.º trocares _____		Ecografía intraoperatoria    Sí <input type="checkbox"/> No <input type="checkbox"/>	
		N.º lesiones _____	
		Localización _____	
			
<b>Técnica quirúrgica:</b>			
Segmentectomía	No <input type="checkbox"/> Sí <input type="checkbox"/>	Ultracisión	Sí <input type="checkbox"/> No <input type="checkbox"/>
Fenestración	No <input type="checkbox"/> Sí <input type="checkbox"/>	Cavitron	Sí <input type="checkbox"/> No <input type="checkbox"/>
Resección atíp.	No <input type="checkbox"/> Sí <input type="checkbox"/>	Ligasure	Sí <input type="checkbox"/> No <input type="checkbox"/>
Quistopericistect.	No <input type="checkbox"/> Sí <input type="checkbox"/>	Handport	Sí <input type="checkbox"/> No <input type="checkbox"/>
		Tysucol.	Sí <input type="checkbox"/> No <input type="checkbox"/>
		Argón	Sí <input type="checkbox"/> No <input type="checkbox"/>
Colecistectomía	No <input type="checkbox"/> Sí <input type="checkbox"/>	Incisión accesoria	Sí <input type="checkbox"/> No <input type="checkbox"/>
Colangiografía	No <input type="checkbox"/> Sí <input type="checkbox"/>		
Pringle	No <input type="checkbox"/> Sí <input type="checkbox"/>	Tiempo: _____	
<b>Conversión:</b> No <input type="checkbox"/> Sí <input type="checkbox"/>			
Lesión intestinal	Sí <input type="checkbox"/> No <input type="checkbox"/>		
Hemorragia	Sí <input type="checkbox"/> No <input type="checkbox"/>		
Dificultad téc.	Sí <input type="checkbox"/> No <input type="checkbox"/>		
Otras	Sí <input type="checkbox"/> No <input type="checkbox"/>		
Tiempo quirúrgico: _____ min.			
Drenajes: N.º _____ Tipo: _____			
Hb preop. _____ Hb postop. _____			

Fig. 3. Datos de la intervención.

tamaño localizados en los segmentos anterolaterales II, III, IVb, V y VI, según la clasificación de Couinaud, son los considerados más adecuados.

**Indicaciones**

Las lesiones benignas son buenas candidatas a la resección laparoscópica. En los quistes simples que por su tamaño presentan clínica, la fenestración laparoscopia es una buena alternativa a la cirugía abierta y a la punción (que tiene un alto índice de recidivas); lo mismo

ocurre en los casos de poliquistosis con lesiones de mediano o gran tamaño. En ambas indicaciones la técnica es relativamente sencilla y permite iniciar la curva de aprendizaje.

En los casos de quiste hidatídico la quistoperiquistectomía cerrada o con esterilización previa es factible en casos periféricos que no comprometan estructuras vasculares mayores.

Los adenomas y las hiperplasias nodulares focales (con diagnóstico etiológico preoperatorio incierto) aparecen en la mayoría de ocasiones en mujeres jóvenes, en las que el problema estético de la cicatriz no es banal; en

Cugat E, et al. Resultados iniciales del Registro Nacional de Cirugía Hepática por Laparoscopia

TABLA 1. Datos demográficos y operatorios

Número pacientes	74
Número de lesiones	156
Diámetros lesiones (cm)	9,1 (1-25)*
Sexo (varones/mujeres)	16/58
Edad media (años)	55 (17-78)*
Tiempo operatorio (min)	160,5 (20-330)*
Conversión	6
Inicio ingesta (h)	24 (6-120)*

\*Datos expresados en media (rango).

estos casos se debe contemplar este abordaje, si la localización es adecuada.

El hepatocarcinoma es una lesión que aparece en el contexto de una cirrosis hepática; el tratamiento con finalidad curativa es la resección, el trasplante y, en ocasiones técnicas de destrucción intersticial (alcoholización, radiofrecuencia). La resección quirúrgica provoca inevitablemente una cierta descompensación en forma de ascitis postoperatoria en parte debida a la sección de los vasos de la pared abdominal y a la movilización hepática. Realizar esta resección por vía laparoscópica puede disminuir esta complicación ya que no se seccionan las vías de circulación colateral abdominal.

La resección de las metástasis hepáticas de cáncer de colon es el único tratamiento con finalidad curativa. Para plantearla por vía laparoscópica, al igual que en cirugía abierta, debe asegurarse una resección completa con márgenes adecuados. En este sentido, la falta de palpación puede dificultar este objetivo, así como la presencia de adherencias debido a la cirugía previa. Es imprescindible disponer de ecografía intraoperatoria.

Otras metástasis de cáncer no colorrectal deberían analizarse individualmente para plantear este acceso.

### Técnica quirúrgica

El procedimiento quirúrgico se lleva a cabo bajo anestesia general, con la colocación de un catéter venoso central, sondaje urinario y una sonda nasogástrica. El paciente se coloca en decúbito supino con las piernas abiertas excepto para lesiones localizadas en segmento VI, en cuyo caso la posición es el decúbito lateral izquierdo. El cirujano se coloca entre las piernas del paciente, el primer ayudante a la izquierda y el segundo a la derecha. El neumoperitoneo se realiza mediante aguja de Veress o abierto, dependiendo de las preferencias del cirujano; la presión abdominal se monitoriza sin sobrepasar los 15 mmHg. Se utiliza preferiblemente una cámara de 30°. En la mayoría de los casos se requiere un total de 5 trocares (2 de 10 mm, 1 de 12 mm y 2 de 5 mm) siguiendo una línea cóncava a la posición de la lesión. Inicialmente se realiza una exploración visual y después mediante ecografía laparoscópica del hígado utilizando una sonda flexible. Una vez decidido el tipo de resección que se va a llevar a cabo, se disecciona el hilio hepático para realizar el control vascular con maniobra de Pringle.

Existen diferentes tecnologías usadas en cirugía abierta que se han incorporado, con sus modificaciones peculiares, a la cirugía laparoscópica y que pueden facilitar la

TABLA 2. Diagnóstico

Quísticas	46
Quiste simple	26
Poliquistosis	13
Quiste hidatídico	5
Cistoadenoma	2
Sólidas	28
Benignas	13
Adenoma	4
Hiperplasia nodular focal	6
Hemangioma	3
Malignas	15
Hepatoma	4
Metástasis colorrectal	5
Metástasis no colorrectal	5
Linfoma	1

TABLA 3. Morbilidad y mortalidad

Morbilidad	8
Cefaleas y fiebre	2
Náuseas	1
Infección herida	1
Íleo paralítico	1
Hemorragia postoperatoria	1
Fístula biliar	1
Necrosis epiplón	1
Reintervención	3
Hemorragia postoperatoria	1
Necrosis epiplón	1
Tratamiento insuficiente	1
Mortalidad global	0

resección hepática: el disector ultrasónico, en el que los ultrasonidos unidos a la irrigación y la aspiración en la punta de la pieza de mano permiten la disección de las estructuras vasculares y biliares del parénquima hepático; el bisturí harmónico (Ultrason®), que consigue una buena hemostasia de los vasos de pequeño calibre; el sellador de vasos Ligasure ATLAS® que facilita la transección y permite ocluir los vasos de forma segura, incluso en casos de hemorragia activa, y el bisturí eléctrico monopolar irrigado con suero (Tisulink®) que permite obtener la hemostasia antes de la sección del parénquima. No debe olvidarse la posibilidad de realizar la hemostasia de los vasos de mediano y gran calibre con clips o suturas mecánicas vasculares, incluso en algunas ocasiones es necesario utilizar puntos de sutura.

Los métodos de hemostasia de la superficie hepática pueden realizarse mediante el bisturí eléctrico, bisturí de argón (debe utilizarse con prudencia y mantener abierto uno de los trocares con el fin de no aumentar la presión intraabdominal), adhesivos y colas de fibrina.

Algunos autores sugieren que la introducción de la mano en la cavidad abdominal con diferentes dispositivos facilita la intervención y disminuye el estrés del cirujano que la realiza<sup>9</sup>.

El segmento lateral ofrece la ventaja de que los pedículos portales de los segmentos II y III tienen una cierta longitud que permite disecarlos y ligarlos de forma adecuada.

La piezas de resección se introducen en una bolsa y se exteriorizan de la cavidad abdominal a través de una incisión accesoria; en todos los casos de lesiones sólidas

Cugat E, et al. Resultados iniciales del Registro Nacional de Cirugía Hepática por Laparoscopia

Complicaciones postoperatorias		Sí <input type="checkbox"/>	No <input type="checkbox"/>
Herida	Sí No	Menores	Sí No
1. Infección .....	<input type="checkbox"/> <input type="checkbox"/>	1. Íleo paralítico	<input type="checkbox"/> <input type="checkbox"/>
2. Dehiscencia piel .....	<input type="checkbox"/> <input type="checkbox"/>	2. Infecc. orina	<input type="checkbox"/> <input type="checkbox"/>
		3. Rao	<input type="checkbox"/> <input type="checkbox"/>
		4. Equimosis	<input type="checkbox"/> <input type="checkbox"/>
		5. Flebitis	<input type="checkbox"/> <input type="checkbox"/>
		6. Hematoma	<input type="checkbox"/> <input type="checkbox"/>
Mayores	Sí No	Otras	
1. Absceso intrabd. ....	<input type="checkbox"/> <input type="checkbox"/>	_____	
2. Fístula intestinal .....	<input type="checkbox"/> <input type="checkbox"/>	_____	
3. IAM .....	<input type="checkbox"/> <input type="checkbox"/>	_____	
4. Descomp. cardíaca .....	<input type="checkbox"/> <input type="checkbox"/>	_____	
5. TVP .....	<input type="checkbox"/> <input type="checkbox"/>	_____	
6. TEP .....	<input type="checkbox"/> <input type="checkbox"/>		
7. Neumonía .....	<input type="checkbox"/> <input type="checkbox"/>		
Inicio ingesta oral: _____ h			
Analgésia requerida: _____		Duración: _____ días	
Fecha de alta (dd/mm/aa): ____/____/____		Estancia hospít. _____	
Seguimiento			
	No Sí	Fecha (dd/mm/aa): ____/____/____	
Recidiva	<input type="checkbox"/> <input type="checkbox"/>		
Complicaciones:	_____		
	_____		
	_____		
Último control (dd/mm/aa): ____/____/____			

Fig. 4. Datos de la evolución postoperatoria.

la pieza se extrae completa (sin fragmentación) con el fin de evaluar los márgenes.

**Pacientes y método**

El período de inclusión comprende de febrero de 2000 hasta abril de 2005. Se incluyeron 74 casos de 10 centros. Los datos se obtuvieron al cumplimentar la hoja de registro distribuida a todos los cirujanos de la asociación española, que está disponible en la web de AEC, y que fue remitida para su evaluación por correo electrónico o correo tradicional. En esta hoja se incluían datos del paciente, de la lesión, de la intervención y del postoperatorio (figs. 1-4). De los 74 pacientes 58 eran mujeres y 16 varones, con una edad media de 55 años (rango,

17-78 años). En los 16 pacientes existía más de una lesión, por lo que se trató a 74 pacientes y 156 lesiones. El diámetro medio de las lesiones fue de 9,1 cm (rango, 1-25 cm) (tabla 1).

**Resultados**

En el 85% de los casos la lesión se localizaba en los segmentos anterolaterales (del II al VI, según la clasificación de Couinaud) en los segmentos hepáticos izquierdos (76) o periféricos derechos (51). En las 29 restantes la localización no fue la idónea (segmentos VII y VIII), en 24 casos se trataba de quistes en el contexto de una po-

liquistosis y en cinco los quistes eran simples y únicos, y todos se trataron con una fenestración.

La enfermedad era quística en 46 pacientes con un tamaño medio de 13,1 cm (rango, 1-25 cm); 26 quistes simples, 13 poliquistosis hepática, 5 quistes hidatídicos y dos cistoadenomas hepáticos.

Del total de 26 pacientes con quistes simples en 23 se practicó una fenestración, en 2 se realizó una resección limitada debido a la localización de la lesión y en uno una segmentectomía.

En los 13 diagnosticados de enfermedad poliquística se trataron múltiples fenestraciones y en uno de ellos se asoció una bisegmentectomía II-III.

A los 5 pacientes que presentaban un quiste hidatídico se les realizó una quistoperiquistectomía; en dos casos se añadió la sutura de una fístula biliar.

Los cistoadenomas hepáticos fueron tratados inicialmente como quistes simples mediante una fenestración, un caso se convirtió a cirugía abierta por hemorragia, y en el segundo caso una vez se obtuvo el diagnóstico anatomopatológico se reintervino para completar la resección (hepatectomía izquierda).

En total se realizaron 85 fenestraciones, 5 quistoperiquistectomías, 2 resecciones limitadas, 1 segmentectomía y 1 bisegmentectomía II-III.

En los 28 pacientes con lesiones sólidas el diámetro medio de la tumoración fue de 4,8 cm (rango, 1-20 cm). En 13 casos, las lesiones eran benignas y en 15 malignas. El diagnóstico histológico de las lesiones benignas demostró: 4 adenomas, 6 hiperplasias nodulares focales y 3 hemangiomas, mientras que en el caso de las malignas el diagnóstico fue de 10 metástasis (5 de neoplasia colorrectal, 2 de neoplasia de pulmón, 1 neoplasia de mama, 1 melanoma maligno, 1 lipoma pancreático), 4 hepatocarcinomas y 1 linfoma de Hodgking (lesión sin diagnóstico previo a la cirugía).

Se realizaron 10 bisegmentectomías II-III (se asoció resección del segmento IVb en un caso), 17 resecciones atípicas y 1 segmentectomía del segmento III.

En 19 casos se añadió al tratamiento de la lesión hepática una colecistectomía, en 2 casos se realizó una ooforectomía por la existencia de quistes de ovario, en un caso una tiroidectomía total por la existencia de un bocio multinodular y en 1 caso una pancreatectomía distal con esplenectomía por la existencia de un tumor neuroendocrino de cola de páncreas.

El tiempo medio de la intervención fue de 160,5 min (rango, 20-330). El procedimiento laparoscópico se completó en el 92% de los casos (68 pacientes). Seis casos se convirtieron a cirugía abierta (8%), 4 por hemorragia y 2 por dificultades técnicas. Las causas de hemorragia intraoperatoria fueron en 1 caso la lesión de la vena suprahepática izquierda que no se controló por laparoscopia y en los 3 restantes, aunque la hemorragia era poco importante, no se pudo controlar por completo después de 5 min (1 hemangioma de gran tamaño, 1 hepatocarcinoma en un hígado cirrótico y 1 poliquistosis hepática). Las conversiones por imposibilidad técnica ocurrieron en 2 mujeres con una hiperplasia nodular focal, en una de ellas existía un empedrado coledociano que obligó a realizar una incisión para limpiar adecuadamente la vía biliar y en el segundo caso

fue imposible concluir una bisegmentectomía II-III por vía laparoscópica.

Se transfundieron 3 pacientes (4%), uno el descrito de la lesión de la vena suprahepática izquierda que requirió 6 concentrados de hemáties; el segundo, un paciente con un hepatocarcinoma sobre hígado cirrótico en el que se realizó una resección limitada y que sangró en el postoperatorio por lo que requirió una reintervención para el control de la hemorragia, y el tercer caso se trataba de una paciente con una hiperplasia nodular focal en la que fue necesario la conversión para explorar la vía biliar, solucionar un empedrado coledociano y colocar un drenaje de Kehr.

Durante la cirugía no se objetivaron signos clínicos de embolia gaseosa en ninguno de los pacientes. El inicio de la ingesta oral fue de media a las 24 h (rango, 6-120). En 47 casos (64%) se inició dentro de las 24 h siguientes a la intervención y en 58 casos (78%), antes de las 48 h. La analgesia se administró en 19 pacientes (26%) únicamente durante 24 h, en el 55% menos de 48 h y en el 74% del total menos de 72 h.

En el 89% el postoperatorio fue correcto, mientras que en 8 pacientes existió alguna complicación: 2 pacientes presentaron cefalea y fiebre, 1 náuseas, 1 infección de herida, 1 íleo paralítico postoperatorio, 1 una fístula biliar, 1 una hemorragia y el último una necrosis de epiplón mayor. Dos de estos casos se reintervinieron a las 48 h, debido a la hemorragia y a la necrosis del epiplón mayor (tabla 3). La estancia media hospitalaria fue de 5,6 días (rango 1-20). No hubo mortalidad en la serie.

## Discusión

Los beneficios de la cirugía mínimamente invasiva respecto a la cirugía abierta están demostrados en una larga serie de procedimientos quirúrgicos. Estos beneficios se refieren en la mayoría de los casos al menor dolor postoperatorio, la menor estancia hospitalaria y una mejor recuperación de los pacientes con unos períodos de convalecencia más cortos<sup>10-12</sup>. El abordaje laparoscópico de los órganos sólidos se ha desarrollado durante los últimos años con buenos resultados, aunque en el caso de la cirugía hepática esta evolución ha sido lenta.

En la mayoría de los centros la cirugía hepática está en manos de cirujanos especializados, dada su complejidad técnica, por lo que la introducción de la técnica laparoscópica en este ámbito se ha hecho tímidamente. Inicialmente se utilizó en la estadificación de las enfermedades malignas hepatobiliares, posteriormente para la utilización de técnicas de destrucción de lesiones hepáticas<sup>13-15</sup>. En el año 1991 se realizó la primera fenestración de un quiste simple y un año después la resección de una lesión sólida<sup>16</sup>, pero no fue hasta 1996 cuando se practicó la primera segmentectomía lateral II-III<sup>17</sup>.

En el momento actual parece que las lesiones quísticas hepáticas y la resección de pequeñas tumoraciones<sup>18-20</sup> son las más susceptibles de ser tratadas mediante el abordaje laparoscópico, aunque deben respetarse las indicaciones quirúrgicas que no deberían cambiarse por el hecho de utilizar la vía laparoscópica.

En esta serie la mayoría de los pacientes intervenidos por vía laparoscópica presentaban patología benigna.

Entre éstas, los quistes fueron susceptibles de cirugía por ser sintomáticos debido a su tamaño o porque su localización implicó compromiso de otras estructuras. La fenestración en estos casos es la técnica de elección, dado que la punción-evacuación percutánea presenta un alto índice de recidivas. El abordaje laparoscópico ofrece las ventajas de la cirugía mínimamente invasiva, es técnicamente factible y reproducible. Sin embargo, es posible que el índice de recidivas sea mayor que el de la cirugía abierta, dada la menor capacidad de provocar adherencias, lo que se ha visto previamente en la cirugía del hialo esofágico.

En los casos de las lesiones quísticas hepáticas múltiples, a pesar de realizar una fenestración de la mayoría de los quistes puede existir la recidiva de la enfermedad. El abordaje laparoscópico ofrece la posibilidad de nuevos tratamientos quirúrgicos y *a priori* presentar menos adherencias. En estos pacientes es imprescindible disponer de un mapa hepático ecográfico para decidir la actitud terapéutica.

El tratamiento del quiste hidatídico por laparoscopia es controvertido por la posible diseminación peritoneal de la enfermedad. La esterilización previa con suero salino hipertónico o solución yodada al igual que en cirugía abierta evita esta complicación si se fisura el quiste. En el mismo acto quirúrgico la colecistectomía y colangiografía permiten detectar comunicaciones biliares y tratarlas con sutura, como ocurrió en dos de los casos.

Aunque la cirugía de metástasis hepáticas de cáncer no colorrectal no está completamente aceptada como indicación de resección hepática porque la enfermedad extrahepática suele estar presente<sup>21-22</sup>, en casos seleccionados la resección de la lesión hepática puede ofrecer supervivencia a largo plazo. Seleccionar aquellos casos en que la cirugía laparoscópica esté indicada puede ofrecer una recuperación más rápida con menor dolor.

La resección laparoscópica de las metástasis hepáticas de cáncer colorrectal es un tema de controversia actual ya que existe cierta complicación para obtener unos márgenes adecuados y un posible riesgo de diseminación de células malignas por el neumoperitoneo o de embolia gaseosa<sup>23</sup>. En todo caso debería realizarse por grupos con experiencia y dentro de exhaustivos protocolos de diagnóstico y seguimiento.

La cirugía laparoscópica puede ser una alternativa válida para tratar pacientes con hepatoma que asientan sobre un hígado cirrótico. Los tumores de pequeño tamaño y periféricos que son tributarios de resección son una buena elección para la cirugía laparoscópica. Con esta técnica se minimiza la sección de la circulación colateral y *a priori* disminuirá la ascitis y sus consecuencias en la herida quirúrgica que aparecen habitualmente en el postoperatorio.

Como ya se ha resaltado previamente<sup>5,19</sup>, la localización más favorable para la resección laparoscópica son los segmentos anteriores del lóbulo hepático derecho (V y VI) y los segmentos izquierdos (II, III, IV). Sólo el 19% de la serie no tenía esta localización y se encontraba en el segmento VII-VIII (quistes simples con una buena superficie periférica donde poder realizar la fenestración).

Otro criterio importante y que debe tenerse en cuenta en el caso de lesiones sólidas es el tamaño. El tamaño

medio se situó en alrededor de 5 cm. En un caso, el tamaño de 20 cm no contraindicó la cirugía al tratarse de un adenoma hepático localizado en el segmento II-III al que se realizó una bisegmentectomía II-III.

En la serie se incluye 6 casos de conversión, 4 por una hemorragia. En uno de ellos, la lesión de la vena suprahepática izquierda provocó una hemorragia importante que se resolvió después de la conversión; en los otros 3 la hemorragia no era muy importante pero persistente y de difícil abordaje laparoscópico: el primero se trataba de un hemangioma de 10 cm localizado en el segmento V que sangró durante la disección, el segundo caso se trataba de un paciente con un hepatoma en hígado cirrótico con hipertensión portal, y el tercero era un caso de poliquistosis fenestrado que requirió una pequeña subcostal para controlar una zona de hemorragia del segmento V. En las tres últimas situaciones la conversión se decidió al no poder controlar el problema hemorrágico en menos de 5 minutos desde que se originara, en ninguno de estos casos fue necesario realizar una transfusión intra o postoperatoria.

En 2 casos se decidió convertir por una imposibilidad técnica para proseguir con la intervención.

El tiempo medio operatorio no superó las 2,70 h a pesar de tratarse inicialmente de cirugías complejas y que en 23 casos se asoció otra cirugía (18 colecistectomías y 4 otras). La recuperación general valorada por el inicio de ingesta oral, y por las necesidades de analgesia, debe considerarse como rápida. La estancia hospitalaria en más de 70% de los pacientes fue inferior a 5 días. Las complicaciones en 2 casos fueron importantes requiriendo una reintervención en las primeras 48 h. Una tercera reintervención fue para completar el tratamiento quirúrgico de un cistoadenoma confundido con un quiste y que el estudio histológico postoperatorio aconsejó reintervenir a la paciente. Este diagnóstico debería tenerse en cuenta al tratar cualquier lesión quística.

Destacar que no ha existido ningún caso de mortalidad. Todos estos datos no difieren de los publicados en la literatura médica<sup>20</sup>. Aunque a la embolia gaseosa está descrita en la literatura médica y existe un posible riesgo teórico en esta serie no ha habido ningún caso. A pesar de ello y para que el riesgo descienda de forma importante no debe sobrepasarse la presión de insuflación de dióxido de carbono por encima de 15 mmHg durante la transección hepática<sup>6</sup>.

Se demuestra pues, que las ventajas de la cirugía laparoscópica de otros órganos se mantienen en la cirugía hepática.

Sólo unos pocos centros han publicado su experiencia en grandes resecciones hepáticas con unos resultados aceptables. Para llegar a este nivel, el tratamiento de la enfermedad quística por vía laparoscópica puede ser un buen comienzo para el entrenamiento progresivo en cirugía hepática laparoscópica. Al incrementar la experiencia del cirujano en este campo, el próximo paso debería ser el abordaje laparoscópico de pequeñas lesiones sólidas en las ubicaciones antes mencionadas. La segmentectomía lateral izquierda debería ser la primera resección anatómica que se podría realizar durante su curva de aprendizaje<sup>5,12,17,20</sup>.

## Cugat E, et al. Resultados iniciales del Registro Nacional de Cirugía Hepática por Laparoscopia

### ANEXO 1. Participantes en el proyecto

Carrillo A. Hospital Universitario de Canarias. Las Palmas de Gran Canaria. España.  
De la Fuente Perucho. Hospital Carlos Haya. Málaga. España.  
Figueroas J. Hospital de Bellvitge. L'Hospitalet de Llobregat. Barcelona. España.  
Lera JM. Hospital de Navarra. Pamplona. Navarra. España.  
Marco C. Hospital Mutua de Terrassa. Terrassa. Barcelona. España.  
Margarit C. Unidad HP. Armengol M. Hospital Vall d'Hebrón, Barcelona. España.  
Pardo F. Clínica Universitaria de Navarra. Pamplona. Navarra. España.  
Puyol J. Hospital de Son Llàtzer. Palma de Mallorca. Islas Baleares. España.  
Seone González J. Complejo Hospitalario La Mancha-Centro. Ciudad Real. España.  
Trias M. Hospital de la Santa Creu i Sant Pau. Barcelona. España.

La aparición de nuevas tecnologías (bisturí harmónico, bisturí de argón, disector por ultrasonidos, Ligasure, etc.) que se incorporan a la cirugía laparoscópica de forma rápida permitirá por un lado tratar a un mayor número de pacientes y por otro facilitar que el número de cirujanos que utilicen el abordaje laparoscópico sea mayor. Probablemente nuestros 3 casos convertidos por hemorragia persistente podrían controlarse actualmente de forma eficaz con estos instrumentos.

En resumen, la cirugía laparoscópica de las lesiones hepáticas en casos seleccionados es técnicamente factible con baja morbilidad y nula mortalidad. Es aconsejable utilizarla en aquellas lesiones localizadas en segmentos II, III, IV, V y VI. En todo caso, las indicaciones quirúrgicas no deben variar por la introducción de esta técnica.

El cirujano debería estar entrenado tanto en cirugía hepática como en cirugía laparoscópica y es necesario disponer de ecografía intraoperatoria, así como conocer la tecnología adecuada.

Se hace necesario disponer de series amplias y controladas para conocer los resultados a largo plazo. Debido a que el número de pacientes no es grande estos estudios deben ser multicéntricos; el registro nacional es una buena alternativa para valorar y seguir la cirugía hepática realizada por vía laparoscópica en España.

### Bibliografía

1. Clayman RV, Kavoussi LR, Soper NJ, Dierks SM, Merety KS, Darcy MD, et al. Laparoscopic nephrectomy. *N Engl J Med.* 1991; 324:1370-1.
2. Gagner M, Lacroix A, Bolte E. Laparoscopic adrenalectomy in cushing's syndrome and pheocromocitoma. *N Engl J Med.* 1992;327: 1033.
3. Lefor AT, Melvin WS, Bailey RW, Flowers JL. Laparoscopic splenectomy in management of immune thrombocytopenia purpura. *Surgery.* 1993;114:613-8.
4. Morino M, De Giuli M, Festa V, Garrone C. Laparoscopic management of symptomatic cyst of the liver. *Ann Surg.* 1994;219:157-64.
5. Cherqui D, Husson E, Hammound R, Malassagne BB, Stéphan F, Bensaid S, et al. Laparoscopic liver resections: a feasibility study in 30 patients. *Ann Surg.* 2000;232:753-62.
6. Ran HG, Buttler E, Meyer G, Schandey HM, Schildbeg FN. Laparoscopic liver resection compared with conventional partial hepatectomy a prospective analysis. *Hepatogastroenterology.* 1998;45: 2333-8.
7. Ammori BJ. Transoesophageal echocardiography shows high risk of gas embolism during laparoscopic hepatic resection under carbon dioxide pneumoperitoneum. *Br J Surg.* 2002;89:1482-3.
8. Farges O, Jagot P, Kirstetten P, Marty J, Belgithi J. Prospective assessment of the safety and benefit of laparoscopic liver resections. *J Hepatobiliary Pancreat Surg.* 2002;9:242-8.
9. Teramoto K, Kawamura T, Sanada T, Kumashino Y, Okamoto H, Nakamura N, et al. Hand-assisted laparoscopic hepatic resection. *Surg Endosc.* 2002;16:1363.
10. Flowers JL, Jacobs S, Cho E, Morton A, Rosenberg WF, Evans D, et al. Comparison of open and laparoscopic live donor nephrectomy. *Ann Surg.* 1997;226:483-9.
11. Gloor B, Ly Q, Candinas D. Role of laparoscopic in hepatic cyst surgery. *Dig Surg.* 2002;19:494-9.
12. Katkhouda N, Hurwitz M, Gugenheim J, Mavor E, Mason RJ, Waldrep DJ, et al. Laparoscopic management of benign solid and cystic lesions of the liver. *Ann Surg.* 1999;229:460-6.
13. Herrison LE, Brennan Mf, Newman E, Fortner JG, Picardo A, Blumgart LH, et al. Hepatic resection for noncolorectal, nonneuroendocrine metastases: a fifteen-year experience with ninety-six patients. *Surgery.* 1997;121:625-32.
14. Brerends FJ, Meijer S, Prevoo W, Bonjer HJ, Cuesta MA. Technical considerations in laparoscopic liver surgery. *Surg Endosc.* 2001;15: 794-8.
15. Awad SS, Fagan S, Abudayyeh S, Karim N, Berger DH, Ayub K. Preoperative evaluation of hepatic lesions for the staging of hepatocellular and metastatic liver carcinoma using endoscopic ultrasonography. *Am J Surg.* 2002;184:601-4.
16. Gagner M, Rheault M, Dubuc J. Laparoscopic partial hepatectomy for liver tumor. *Surg Endosc.* 1992;6:99.
17. Azagra JS, Gowergen M, Gilbert E, Jacobs D. Laparoscopic anatomical left lateral segmentectomy- technical aspects. *Surg Endosc.* 1996;10:758-61.
18. Wrightson WR, Edwards MJ, McMasters KM. The role of the ultrasonically activated shears and vascular cutting stapler in hepatic resection. *Am Surg.* 2000;66:1037-40.
19. Gigot JF, Metairie S, Etienne J, Horsmans Y, Van Beers BE, Sempoux C, et al. The surgical management of congenital liver cyst. *Surg Endosc.* 2001;15:357-63.
20. Gagner M, Rogula T, Selzer D. Laparoscopic liver resection: benefits and controversies. *Surg Clin North Am.* 2004;84:451-62.
21. Cuschieri A. Diagnosis and staging of tumors by laparoscopic. *Sem Lap Surg.* 1994;1:3-12.
22. Eubanks S. The role of laparoscopic in diagnosis and treatment of primary or metastatic liver cancer. *Sem Surg Oncol.* 1994;10:404-10.
23. Germer CT, Albrecht D, Roggan A, Bühr HJ. Technology for in situ ablation by laparoscopic and image-guided interstitial later hyperthermia. *Sem Lap Surg.* 1998;5:195-203.